

2015.11.24

膵癌取扱い規約

2016年〇月 改訂第7版

日本膵臓学会 編

General Rules for the Study of Pancreatic Cancer

〇〇〇 2016 (The 7th Edition)

Japan Pancreas Society

金原出版株式会社

第7版改定委員会

黒字：第6版と同じ，青字：規約委員会でほぼ確定，赤字：規約委員会で要検討

統一フォーマット

用紙サイズ：A4

余白（天地）：各 25mm

余白（左右）：各 28mm

フォント：

－本文：MS 明朝，10.5 ポイント

－見出し：MS ゴシック太字，10.5 ポイント

1 行の文字数：40 字

1 ページの行数：40 行

公聴会¹用草案

第7版 序

〇〇〇、……

2016年〇月

日本膵臓学会 膵癌取扱規約委員会

委員長 伊佐地秀司

【外科】：江川新一，岸和田昌之，北川裕久，里井壯平，高折恭一，谷 眞至，
羽鳥 隆，藤井 努，村上義昭，山口幸二，吉富秀幸

【内科】：伊佐山浩通，糸井隆夫，伊藤鉄英，奥坂拓志

【病理】

組織診・生検診：福嶋敬宜，古川 徹，柳澤昭夫

細胞診：内藤善哉，中泉明彦

組織学的治療効果判定：内田克典，眞杉洋平

【画像】：蒲田敏文

【解剖】：易 勤

【日本膵臓学会膵癌登録】：水間正道

(五十音順)

目次

略語	5
規約摘記	6
規約記載上の病理チェックリスト	11
I. 緒言（目的および対象を含む）	13
II. 記載法の原則	14
III. 所見の記載法	16
1. 原発巣の記載	16
1) 腫瘍占居部位	16
2) 病巣の数と大きさ（TS）	17
3) 肉眼型分類	17
4) 臍局所進展度（T）	18
2. リンパ節転移の記載	39
1) リンパ節の記載と群分類	39
2) 領域リンパ節	46
3) リンパ節転移の記載法（N）	46
3. 遠隔転移の記載（M）	50
4. 進行度（Stage）	51
5. 切除可能性分類	54
IV. 外科的治療	60
1. 手術の種類	60
2. 臍切除術式の記載	60
1) 切除術式の種類	60
2) 合併切除臓器	61
3) 再建術式の種類	62
3. リンパ節郭清度の分類（D）	63
4. 局所腫瘍遺残度の評価（R）	63
注：切除断端および剥離面における癌浸潤の有無の判定	63
1) 臍切除断端（PCM）	63
2) 胆管切除断端（BCM）	63
3) 臍周囲剥離面（DPM）	63
V. 治療成績	64
1. 患者数	64
2. 予後調査	64
3. 死因	64
4. 再発形式	64
5. 生存率	64
VI. 切除材料の取扱いと検索方法	65
1. 切除臍（または摘出臍）の取扱い	65
2. 切り出し方法	66

1) 膵頭十二指腸切除標本の場合	66
2) 膵体尾部切除標本の場合	66
3) 膵全摘標本の場合	66
3. 腹腔細胞診の実施方法	69
VII. 膵腫瘍の組織所見	70
1. 膵腫瘍の組織型分類	70
[1] 上皮性腫瘍	70
[2] 非上皮性腫瘍	71
2. 癌の間質量	72
3. 癌の浸潤増殖様式 (INF)	72
4. リンパ管侵襲 (ly)	72
5. 静脈侵襲 (v)	72
6. 膵内神経浸潤 (ne)	73
7. 主膵管内進展 (mpd)	73
8. 組織学的分類の説明	74
[1] 上皮性腫瘍	74
[2] 非上皮性腫瘍	79
VIII. 膵腫瘍の生検・細胞診所見	102
1. 膵生検診断報告	102
生検図譜	103
2. 膵細胞診断報告	110
細胞診図譜	119
IX. 術前治療後の組織学的評価	127
病理図譜	80
外分泌腫瘍	80
漿液性嚢胞腫瘍	80
粘液性嚢胞腫瘍	81
膵管内腫瘍	83
異型過形成	
上皮内癌	
浸潤性膵管癌	91
腺房細胞腫瘍	97
神経内分泌腫瘍	98
分化方向の不明な上皮性腫瘍	100
付. TNM分類 (UICC) 第7版 (2010)	133

略語

Ao	aorta	腹部大動脈
AHP	anterior hepatic plexus	前肝神經叢
ASPDA	anterior superior pancreaticoduodenal artery	前上臍十二指腸動脈
CA	celiac artery	腹腔動脈
CBD	common bile duct	總胆管
CeP	celiac plexus	腹腔神經叢
CHA	common hepatic artery	總肝動脈
CHD	common hepatic duct	總肝管
CT	celiac trunk	腹腔動脈
DPA	dorsal pancreatic artery	背側臍動脈
Du	duodenum	十二指腸
GCT	gastrocolic trunk	胃結腸靜脈幹
GDA	gastroduodenal artery	胃十二指腸動脈
GEPV	gastroepiploic vein	胃大網靜脈
IMA	inferior mesenteric artery	下腸間膜動脈
iMP	intermesenteric plexus	腸間膜間神經叢
IMV	inferior mesenteric vein	下腸間膜靜脈
IPDA	inferior pancreaticoduodenal artery	下臍十二指腸動脈
IVC	inferior vena cava	下大靜脈
J1/1stJA	artery of the first jejunum/first jejunal artery	第一空腸動脈
J2/2ndJA	artery of the second jejunum/second jejunal artery	第二空腸動脈
1stJV	first jejunal vein	第一空腸靜脈
LGA	left gastric artery	左胃動脈
LGV	left gastric vein	左胃靜脈
LHA	left hepatic artery	左肝動脈
LN	lymph node	リンパ節
LRV	left renal vein	左腎靜脈
MCA	middle colic artery	中結腸動脈
MCV	middle colic vein	中結腸靜脈
MPD	main pancreatic duct	主臍管
Pb	pancreatic body	臍體部
Ph	pancreatic head	臍頭部
PHA	proper hepatic artery	固有肝動脈
PHP	posterior hepatic plexus	後肝神經叢
PIPDA	posterior inferior pancreatoduodenal artery	後下臍十二指腸動脈
PLphI	cephalic plexus of the pancreas I	臍頭神經叢第 I 部
PLphII	cephalic plexus of the pancreas II	臍頭神經叢第 II 部
Pt	pancreatic tail	臍尾部
PV	portal vein	門脈
RCV	right colic vein	右結腸靜脈
RGEA	right gastroepiploic artery	右胃大網動脈
RGV	right gastric vein	右胃靜脈
RHA	right hepatic artery	右肝動脈
RRA	right renal artery	右腎動脈
RRV	right renal vein	右腎靜脈
SMA	superior mesenteric artery	上腸間膜動脈
SMP	superior mesenteric plexus	上腸間膜動脈神經叢
SMV	superior mesenteric vein	上腸間膜靜脈
SP	splenic plexus	脾神經叢
SPA	splenic artery	脾動脈
SPV	splenic vein	脾靜脈
UP	uncinate process	鉤狀突起

規約摘記

II. 記載法の原則 (p.14)

主たる対象疾患は膵臓に原発した癌腫である。したがって膵内胆管、十二指腸あるいは十二指腸乳頭部に原発した癌腫は扱わないが、鑑別が困難な場合には本規約に準じて取扱う。癌腫以外の腫瘍や転移性腫瘍についても本規約に準拠して記載することが望ましい。

T分類： 臨床所見，手術所見，手術所見，総合所見

N分類： 臨床所見，手術所見，手術所見，総合所見

M分類： 臨床所見，手術所見，手術所見，総合所見

III. 所見の記載法

1. 原発巣の記載

1) 腫瘍占居部位 (p.16)

膵臓を解剖学的に3つの部位（頭部，体部，尾部：膵体部と尾部の境界は大動脈の左側縁）に分け，鉤状突起は膵頭部に含める。病巣が隣接する2つの部位以上にまたがっている場合は，主な領域を先に書き，その次に浸潤が及んでいる部位を書き加える。

記載例：Phb, Pbht

4) 膵局所進展度 (T) (p.18)

主病巣の膵局所進展度はT分類で記載するが，さらに詳細には，局所進展度因子（注1）を記載する。CH, DU, S, RP, PV, A, PL, OOの記号で記載できる。

TX：膵局所進展度が評価できないもの

T0：原発腫瘍を認めない

Tis：非浸潤癌

T1：腫瘍が膵臓に限局しており，最大径が20 mm以下である

T1a 最大径が5 mm以下の腫瘍

T1b 最大径が5 mmをこえるが10 mm以下の腫瘍

T1c 最大径が10 mmをこえるが20 mm以下の腫瘍

T2：腫瘍が膵臓に限局しており，最大径が20 mmをこえている

T3：腫瘍の浸潤が膵をこえて進展するが（注4），腹腔動脈幹（CA）もしくは上腸間膜動脈（SMA）に及ばないもの

T4：腫瘍の浸潤が腹腔動脈幹（CA）もしくは上腸間膜動脈（SMA）に及ぶもの

注1：局所進展度因子

- ・胆管浸潤 CH 0：なし CH 1：あり* CHX：判定不能
*組織学的には胆管線維筋層以深への浸潤
- ・十二指腸浸潤 DU 0：なし DU 1：あり* DUX：判定不能
*組織学的には筋層以深への浸潤
- ・臍前方組織への浸潤 S 0：なし S 1*：あり SX：判定不能
*漿膜面に露出する浸潤を認める場合は、その由記載する。臍に隣接する大網、小網、結腸間膜などが腫瘍の浸潤によって癒着している場合もS 1とする。
- ・臍後方組織への浸潤 RP 0：なし RP 1：あり* RPX：判定不能
*臍後方結合組織への浸潤
- ・門脈系への浸潤 PV 0：なし PV 1：あり* PVX：判定不能
*組織学的には外膜以深への浸潤
注：門脈系とは、門脈（PVp）、上腸間膜静脈（PVsm）、脾静脈（PVsp）とする。
- ・動脈への浸潤 A 0：なし A 1：あり* AX：判定不能
*組織学的には外膜以深への浸潤
注：動脈とは、上腸間膜動脈（Asm）、腹腔動脈（Ace）、総肝動脈（Ach）、脾動脈（Asp）とする。
- ・臍外神経叢浸潤 PL 0：なし PL 1：あり PLX：判定不能
注：臍外神経叢を同定するのが困難な場合は判定不能とする。
- ・他臓器への浸潤 OO 0：なし OO 1：あり OOX：判定不能
注：他臓器とは下大静脈、腎、腎動脈、副腎および胃、大腸、脾臓、大動脈などで浸潤臓器を明記する。

2. リンパ節転移の記載

2) 領域リンパ節（p.46）

臍臓における領域リンパ節は、臍全摘での2群リンパ節まで（5, 6, 7, 8a, 8p, 9, 10, 11p, 11d, 12a, 12b, 12p, 13a, 13b, 14p, 14d, 17a, 17b, 18）と定義する。これ以外のリンパ節（1, 2, 3, 4, 16a2, 16b1）および3群リンパ節をこえるリンパ節（16a1, 16b2など）に転移を認めた場合は予後不良であることよりM1として扱う。

3) リンパ節転移の記載法（N）（p.46）

NX：領域リンパ節転移の有無が不明である

N0：領域リンパ節に転移を認めない

N1：領域リンパ節に転移を認める

N1a：領域リンパ節に1~3個の転移を認める

N1b：領域リンパに4個以上の転移を認める

3. 遠隔転移の記載 (M) (p.50)

M0 : 遠隔転移を認めない

M1 : 遠隔転移を認める

M1のときはその部位を記載する。

肺 (PUL) 骨髄 (MAR) 骨 (OSS) 胸膜 (PLE)
肝 (HEP) 腹膜 (PER) 脳 (BRA) 副腎 (ADR)
リンパ節 (LYM) 皮膚 (SKI) その他 (OTH)

注1 : 3群以遠のリンパ節転移, あるいは群分類に入らないものM1とする。

M1のうち, 特に腹膜転移と肝転移は以下の様に記載する。

1) 腹膜転移 (P) (UICC-TNM表記ではM1 PER)

P0 : 腹膜転移を認めない

P1 : 腹膜転移を認める

2) 肝転移 (H) (UICC-TNM表記ではM1 HEP)

H0 : 肝転移を認めない

H1 : 肝転移を認める

【腹腔洗浄細胞診 (CY) (UICC-TNM表記ではcy+)】の記載 (p.50)

CYX : 腹腔洗浄細胞診を行っていない

CY0 : 腹腔洗浄細胞診で癌細胞を認めない

CY1 : 腹腔洗浄細胞診で癌細胞を認める

CY1は現規約ではM1にいれずに, 今後の検討課題とする。

4. 進行度 (Stage) (p.51)

Stage 0	Tis	N0	M0
Stage IA	T1 (T1a, T1b, T1c)	N0	M0
Stage IB	T2	N0	M0
Stage IIA	T3	N0	M0
Stage IIB	T1 (T1a, T1b, T1c), T2, T3	N1 (N1a, N1b)	M0
Stage III	T4	Any N	M0
Stage IV	Any T	Any N	M1

5. 切除可能性分類 (p.54)

切除可能 (Resectable): R

SMV/PV に腫瘍の接触を認めない、もしくは接触・浸潤が 180 度未満で見られるが閉塞を認めないもの。SMA, CA, CHA と腫瘍との間に明瞭な脂肪組織を認め、接触・浸潤を認めないもの。

切除可能境界 (Borderline resectable): BR

門脈系と動脈系の浸潤により細分する。

BR-PV (門脈系への浸潤のみ)

SMA, CA, CHA に腫瘍の接触・浸潤は認められないが、SMV/PV に 180 度以上の接触・浸潤あるいは閉塞を認め、かつその範囲が十二指腸下縁を越えないもの(注 1)。

BR-A (動脈系への浸潤あり)

SMA あるいは CA に腫瘍との 180 度未満の接触・浸潤があるが、狭窄・変形は認めないもの。CHA に腫瘍の接触・浸潤を認めるが、固有肝動脈や CA への接触・浸潤を認めないもの。

注 1) 画像上、腫瘍の SMV/PV への接触・浸潤あるいは閉塞が、十二指腸下縁以遠に進展している場合、再建が困難となるため。

注 2) 門脈系と動脈系ともに接触もしくは浸潤例は BR-A とする。

切除不能 (Unresectable): UR

遠隔転移の有無により細分する

UR-LA (局所進行)

SMV/PV に腫瘍との 180 度以上の接触・浸潤あるいは閉塞を認め、かつその範囲が十二指腸下縁をこえるもの。SMA あるいは CA に腫瘍との 180 度以上の接触・浸潤を認めるもの。CHA に腫瘍の接触・浸潤を認め、かつ固有肝動脈および CA に接触・浸潤が及ぶもの。大動脈に腫瘍の接触・浸潤を認めるもの。

UR-M (遠隔転移あり)

M1 (領域リンパ節以外の転移を有する場合も含む)症例

3群以遠のリンパ節転移・群分類に入らないものも遠隔転移とする

IV. 外科的治療

4. 局所腫瘍遺残度の評価 (R) (p.63)

RX : 不明

R0 : 遺残腫瘍を認めない

R1 : 病理組織学的検索で、遺残腫瘍を認める

R2 : 肉眼的に遺残腫瘍を認める

R0の場合、断端から癌浸潤部までの最も近接する距離 (mm) を記載することが望ましい。

注：切除断端および剥離面における癌浸潤の有無の判定

1) 膵切除断端 (pancreatic cut end margin: PCM)

PCM 0 : 癌浸潤を認めない

PCM 1 : 癌浸潤を認める

PCMX : 癌浸潤が不明である

2) 胆管切除断端(bile duct cut end margin: BCM)

BCM 0 : 癌浸潤を認めない

BCM 1 : 癌浸潤を認める

BCMx : 癌浸潤が不明である

3) 膵周囲剥離面(dissected peripancreatic tissue margin: DPM)

DPM 0 : 癌浸潤を認めない

DPM 1 : 癌浸潤を認める

DPMx : 癌浸潤が不明である

要約

膵臓	
T1	膵内に限局 ≤ 20 mm T1a 5 mm以下 T1b 5 mmをこえるが10 mm以下 T1c 10 mmをこえるが20 mm以下
T2	膵内に限局 > 20 mm
T3	膵外に進展
T4	腹腔動脈幹または上腸間膜動脈に浸潤
N1	所属リンパ節転移 N1a 1～3個の転移 N1b 4個以上の転移

規約記載上の病理チェックリスト

項目	表記	参照
占居部位	Ph, Pb, Pt, Phb, Pbt, Phbt, その他	p. 16
病巣の数と大きさ	TS1[$\leq 20\text{mm}$], TS2[$20\text{mm} <, \leq 40\text{mm}$], TS3[$40\text{mm} <, \leq 60\text{mm}$], TS4[$> 60\text{mm}$], i-TS 個数, 最大径(mm)を記載	p. 17
肉眼的分類	潜在型, 結節型, 浸潤型, 嚢胞型, 膵管拡張型, 混合型, 分類不能	p. 17
病理組織診断	漿液性腫瘍, 粘液性嚢胞腫瘍, 膵管内腫瘍, 浸潤性膵管癌, 腺房細胞腫瘍, 神経内分泌腫瘍, 充実性偽乳頭状腫瘍, 膵芽腫, その他	p. 70, 74
T分類	pTX pT0, pTis, pT1a[$\leq 5\text{mm}$], pT1b[$5\text{mm} <, \leq 10\text{mm}$], pT1c[$10\text{mm} <, \leq 20\text{mm}$], pT2[膵に限局かつ 20mm をこえる] pT3[膵をこえ, 腹腔動脈もしくは上腸間膜動脈におよばない] pT4[腹腔動脈もしくは上腸間膜動脈におよぶ]	p. 18
間質量	med, int, sci	p. 72
浸潤増殖様式	INFa, INFb, INFc	p. 72
リンパ管浸潤	ly0, ly1, ly2, ly3	p. 72
静脈浸潤	v0, v1, v2, v3	p. 72
膵内神経浸潤	ne0, ne1, ne2, ne3	p. 73
主膵管進展	mpd0, mpd1:浸潤部を超えた距離を記載(mm), mpdx	p. 73
胆管浸潤	pCH0, pCH1, pCHX	p. 18
十二指腸浸潤	pDU0, pDU1, pDUX	p. 18
膵前方組織への浸潤	pS0, pS1, pSX	p. 18
膵後方組織への浸潤	pRP0, pRP1, pRPX	p. 18
門脈系への浸潤	pPV0, pPV1(PVp, PVsm, PVsp), pPVX	p. 18
動脈への浸潤	pA0, pA1(Asm, Ace, Ach, Asp), pAX	p. 18
膵外神経叢浸潤	pPL0, pPL1, pPLX	p. 19
他臓器への浸潤*	p000, p001:臓器名を記載, p00X	p. 19
膵切除断端	pPCM0, pPCM1, pBCMX	p. 63
胆管切除断端	pBCM0, pBCM1, pBCMX	p. 63
膵周囲切除断端	pDPM0, pDPM1, pDPMX	p. 63
領域リンパ節転移**	pNX, pN0, pN1a[1~3 個], pN1b[4 個以上]	p. 46
遠隔転移***	M0, M1:転移部位を記載	p. 50
腹腔洗浄細胞診	CYX, CY0, CY1	p. 50

病期分類****	pStage 0, pStage IA, pStage IB, pStage IIA, pStage IIB, pStage III, pStage IV	p. 51
局所腫瘍遺残度	R0:断端から癌浸潤部までの最も近接する距離(mm), R1, R2	p. 63
組織学的治療効果判定	Grade 1a[残存率 90%以上] Grade 1b[残存率 50%以上かつ 90%未満] Grade 2[残存率10%以上かつ50%未満] Grade 3[残存率10%未満] Grade 4[残存無し]:上皮内成分の有無を付記	p. 127

*他臓器への浸潤 (p. 19)

他臓器とは副腎および胃, 大腸, 脾臓, 腎静脈, 腎, 下大静脈, 大動脈などで浸潤臓器を明記する。

**領域リンパ節 (p. 46)

膵全摘	5, 6, 7, 8a, 8p, 9, 10, 11p, 11d, 12a, 12b, 12p, 13a, 13b, 14p, 14d, 17a, 17b, 18
膵頭十二指腸切除	5, 6, 8a, 8p, 12a, 12b, 12p, 13a, 13b, 14p, 14d, 17a, 17b
膵体尾部切除	7, 8a, 8p, 9, 10, 11p, 11d, 14p, 14d, 18

***転移部位 (p. 50)

肺 (PUL) 骨髄 (MAR) 骨 (OSS) 胸膜 (PLE) 肝 (HEP) 腹膜 (PER) 脳 (BRA)
副腎 (ADR) リンパ節 (LYM ; 所属リンパ節以外) 皮膚 (SKI) その他 (OTH)

****病期分類(カッコ内は JPS) (p. 51)

0 期	Tis	N0	M0
IA 期	T1	N0	M0
IB 期	T2	N0	M0
IIA 期	T3	N0	M0
IIB 期	T1(T1a, T1b, T1c), T2, T3	N1(N1a, N1b)	M0
III 期	T4	Any N	M0
IV 期	Any T	Any N	M1

I. 緒言（目的および対象を含む）

膵癌取扱い規約は、1980年に第1版が発刊され、1993年にUICCのTNM分類を取り入れて本邦独自の規約第4版が作成され、さらにこれを基に1996年には英語版第1版が発刊された。1997年にはUICCのTNM分類第5版が発表されたが、本邦の第4版とUICC第5版との間には類似点が少なく、本邦の分類は複雑で国際性に乏しいという欠点が指摘された。そこで、2002年に発刊された第5版は前版の長所を欠くことなく、全国集計ならびに各施設の成績に基づき、明瞭、簡便で、国際的にも通用する規約を目指して作成された。そして、第6版では第5版における手術術式やIPMN, MCNについて病理分類が整理されたが、第5版の骨子は継続されている。

第7版では、これまでにない大幅な改訂となった。改訂のポイントは、1) 腫瘍占居部位（膵体部と尾部の境界は大動脈の左側縁とする）、2) T分類（UICC第7版との整合性を図る）、3) 膵外神経叢の解剖学的再検討、4) N分類（群分類から領域リンパ節内の転移個数による分類）、5) Stage分類（治療方針に重点をおき、UICC第7版との整合性を図る）、6) 病理組織学的分類（WHO分類との整合性を図る）であり、新たに加わった内容は、1) T因子記載におけるCT画像診断指針、2) リンパ節転移のCT診断指針、3) CT画像による切除可能性分類、4) 生検診、5) 細胞診、6) 術前治療後の組織学的評価である。

本規約の目的は、膵癌の治療成績の向上を目指して、共通の基準の下に資料を比較検討するために、臨床的ならびに病理学的な取扱い法を規定するものである。主たる対象疾患は膵臓に原発した癌腫である。したがって膵内胆管、十二指腸あるいは十二指腸乳頭部に原発した癌腫は扱わないが、鑑別が困難な場合には本規約に準じて取扱う。癌腫以外の腫瘍や転移性腫瘍についても本規約に準拠して記載することが望ましい。

II. 記載法の原則

所見を示すT（主腫瘍局所進展度）、N（リンパ節転移）、M（遠隔転移）などはすべて大文字で表記する。それらの程度は、所見記号の後に大文字のアラビア数字で示し、不明の場合はXを用いる。進行度分類（Stage）はT、N、Mの所見の組み合わせにより決定される。診断時期による所見、すなわち臨床所見（clinical findings）、手術所見（surgical findings）、病理所見（pathological findings）および総合所見（final findings）は、小文字のc、s、p、fを所見記号の前に付けて表す。ただし、final findingsを示す小文字fは省略することができる。

TNMまたはpTNM分類において特別な症例であることを示すためにm、y、r、aの記号を用いてもよい。これらの記号は病期分類を左右するものではないが、別個に評価する必要があることを意味する。

m記号（multiple）

括弧内に接尾辞mと付記することで、単一部位の多発性原発腫瘍を意味する。多発腫瘍であることT2(m)またはT3(2)のごとくである。

y記号（yield to treatment）

多モダリティ治療の最中または後に病期分類が行われる場合には、cTNMまたは、pTNM各カテゴリーの前に接頭語yを付記して区別する。ycTNMまたはypTNMカテゴリーは、検査時点で、実際に存在した腫瘍の進展範囲を意味する。yカテゴリーは多モダリティ治療が開始される前のがんの進展範囲を推定して記載するものではない。

r記号（recurrent）

一定の無病期間後に出現した再発腫瘍の分類は分類の前に接頭語rを付記して区別する。

a記号（autopsy）

剖検で初めて分類が行われた症例には、分類の前に接頭語aを付記する。

表 1. 記載法の原則

臨床所見 clinical findings	手術所見 surgical findings	病理所見 pathological findings	総合所見 final findings
身体所見 画像所見 内視鏡所見 生検・細胞診 生化学的・生物学的検査 その他（遺伝子学的検査など）	術中所見（開腹） 術中画像所見 細胞診 迅速組織診	切除材料の病理所見	臨床所見，手術所見，または病理所見を総合した所見

注）腹腔鏡検査の所見は臨床所見とするが、腹腔鏡下に切除を行って得られた所見は手術所見とする。

局所進展度，切除断端および剥離面における癌浸潤の有無の判定についても手術所見，病理所見ではそれぞれs，pを所見番号の前に付けて以下のように記載する。

記載例：

【臨床所見（PDAC）】

臨床診断：PDAC

細胞診：悪性（推定診断名：Invasive ductal carcinoma）

Ph, TS2(30mm), infiltrative type, cT2,cCH0, cDU0, cS0, cRP0, cPV0, cA0, cPL0, cOO0, cN0, cM0(P0, H0), CYX

TNM分類(JPS/UICC)：cT2 cN0 cM0 cStage IB/ cT2 cN0 cM0 cStage IB

切除可能性分類：Resectable

【臨床所見（IPMN）】

臨床診断：IPMN

細胞診：悪性の疑い／低悪性度以上（推定診断名：IPMN（high-grade dysplasia以上）

Pb, TS2(35mm), cystic type, cTis, cCH0, cDU0, cS0, cRP0, cPV0, cA0, cPL0, cOO0, cN0, cM0 cM0(P0, H0), CYX

TNM分類(JPS/UICC)：cTis cN0 cM0 cStage 0/ cTis cN0 cM0 cStage 0

【手術所見】

SSPPD-II-A-1, D2, Ph, TS2(30mm), infiltrative type, sT3,sCH0, sDU0, sS0, sRP0, sPV1(PVp), sA0, sPL0, sOO0, sPCM0, sBCM0, sDPM0, R0, sN1a, sM0(P0, H0), CY1

TNM分類(JPS/UICC)：sT3 sN1a sM0 sStage IIB/cT3 cN1 cM0 sStage IIB

【病理所見】

Pancreas, pancreatoduodenectomy:

-Invasive ductal carcinoma, tub2>por,

Ph, TS2(35mm), infiltrative type, int, INFb, ly0, v1, ne2, mpd(-)

pT3, pCH1, pDU0, pS0, pRP1, pPV1(PVsm), pAX, pPL1(PLphI), pOO0,

pPCM0, pBCM0, pDPM1, R1, pN1b (4/14) M0

TNM分類(JPS/UICC)：pT3 pN1b M0 pStage IIB/pT3 pN1 M0 pStage IIB

【病理所見（化学放射線療法後）】

Pancreas, pancreatoduodenectomy:

-Invasive ductal carcinoma, por>tub2,

Ph, TS1(17mm), infiltrative type, int, INFb, ly0, v1, ne2, mpd1(1mm, 断端まで5mm)

ypT1c, ypCH0, ypDU0, ypS0, ypRP0, ypPV0(PVsm), ypAX, ypPL1(PLphI), ypOO0,

ypPCM0, ypBCM0, ypDPM0, R0(1mm), ypN1a (1/9) M0

TNM分類(JPS/UICC)：ypT1c ypN1a M0 ypStage IIB/ypT3 ypN1 yM0 ypStage IIB

組織学的効果判定：Grade 2

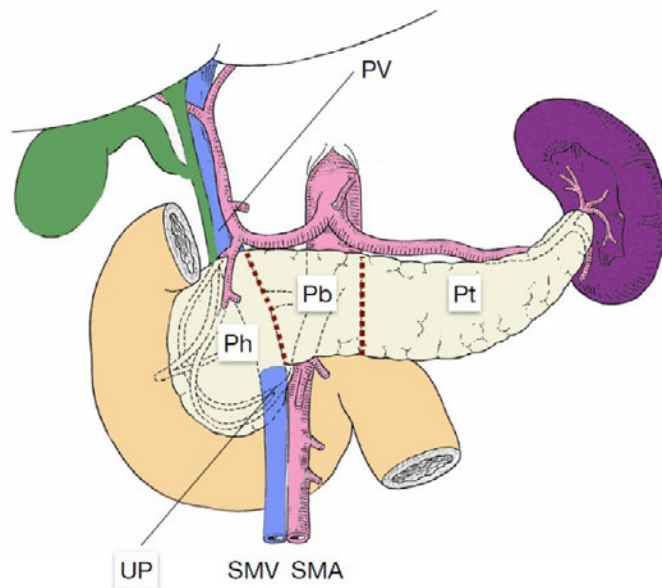
III. 所見の記載法

1. 原発巣の記載

1) 腫瘍占居部位

膵臓を解剖学的に3つの部位 (portion) (図1)に分け、鉤状突起は膵頭部に含める。病巣が隣接する2つの部位以上にまたがっている場合は、主な領域を先に書き、その次に浸潤が及んでいる部位を書き加える。

記載例：Phb, Pbht



Ph 膵頭部, Pb 膵体部, Pt 膵尾部

PV 門脈, SMA 上腸間膜動脈, SMV 上腸間膜静脈

UP 鉤状突起

図1. 膵臓の部位 (portion)

膵頭部と体部の境界は上腸間膜静脈・門脈の左側縁とする。

膵頭部 (SMV・PVの前面) と鉤状突起は頭部に含める。

膵体部と尾部の境界は大動脈の左側縁とする。

2) 病巣の数と大きさ

主病巣の最大径 (mm) で腫瘍の大きさ (TS : tumor size) を記載する。これに基づき、さらに次のごとく表示する。

TS1 : 20 mm以下 ($TS1 \leq 20 \text{ mm}$)

TS2 : 20 mmをこえ40 mm以下 ($20 \text{ mm} < TS2 \leq 40 \text{ mm}$)

TS3 : 40 mmをこえ60 mm以下 ($40 \text{ mm} < TS3 \leq 60 \text{ mm}$)

TS4 : 60 mmをこえる ($TS4 > 60 \text{ mm}$)

多発例については数およびそれぞれの部位と最大径を記載する。

粘液性嚢胞腺癌では嚢胞の最大径を、膵管内乳頭粘液性腺癌や膵管内管状乳頭腺癌の場合 (非浸潤性を含む。p.70参照) は主膵管内の最大進展距離 (主膵管型)、あるいは拡張膵管の大きさ (分枝型) をTSとして記載する。また、浸潤部があるときは浸潤部の最大径を別に計測し浸潤部 (i: invasive area) として記載する。

例) 膵管内乳頭粘液性腺癌の場合: TS2 (35 mm), i-TS (15 mm)

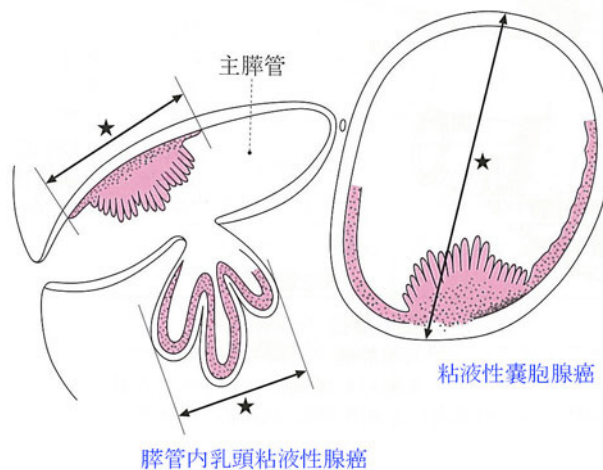


図2. 粘液性嚢胞腺癌や膵管内乳頭粘液性腺癌などの大きさの計測

★を計る。

3) 肉眼型分類

潜在型 (masked type)	肉眼的に腫瘍の存在が明らかでないもの
結節型 (nodular type)	境界明瞭な腫瘍
浸潤型 (infiltrative type)	境界不明瞭な腫瘍で、周囲にび慢性に浸潤
嚢胞型 (cystic type)	嚢胞腺癌のような腫瘍性嚢胞 (充実性腫瘍の中心壊死による二次性嚢胞や、腫瘍に随伴した貯留嚢胞、仮性嚢胞は除く)
膵管拡張型 (ductectatic type)	膵管拡張 (粘液貯留などによる) が主体となる腫瘍
混合型 (mixed type)	2種類以上の肉眼型が混在するもの
分類不能 (unclassifiable type)	上記のいずれにも分類できない

4) 臍局所進展度

(1) T分類

主病巣の臍局所進展度はT分類で記載するが、さらに詳細には、局所進展度因子(注1)を記載する。CH, DU, S, RP, PV, A, PL, OOの記号で記載できる。

TX：臍局所進展度が評価できないもの

T0：原発腫瘍を認めない

Tis：非浸潤癌(注2)

T1：腫瘍が臍臓に局限しており、最大径が20 mm以下である(注3)

T1a 最大径が5 mm以下の腫瘍

T1b 最大径が5 mmをこえるが10 mm以下の腫瘍

T1c 最大径が10 mmをこえるが20 mm以下の腫瘍

T2：腫瘍が臍臓に局限しており、最大径が20 mmをこえている

T3：腫瘍の浸潤が臍をこえて進展するが(注4)、腹腔動脈幹(CA)もしくは上腸間膜動脈(SMA)に及ばないもの

T4：腫瘍の浸潤が腹腔動脈幹(CA)もしくは上腸間膜動脈(SMA)に及ぶもの(注5)

注1：局所進展度因子

・胆管浸潤 CH 0：なし CH 1：あり* CHX：判定不能

*組織学的には胆管線維筋層以深への浸潤

・十二指腸浸潤 DU 0：なし DU 1：あり* DUX：判定不能

*組織学的には筋層以深への浸潤

・臍前方組織への浸潤 S 0：なし S 1*：あり SX：判定不能

*漿膜面に露出する浸潤を認める場合は、その由記載する。臍に隣接する大網、小網、結腸間膜などが腫瘍の浸潤によって癒着している場合もS 1とする。

・臍後方組織への浸潤 RP 0：なし RP 1：あり* RPX：判定不能

*臍後方結合組織への浸潤

・門脈系への浸潤 PV 0：なし PV 1：あり* PVX：判定不能

*組織学的には外膜以深への浸潤

注：門脈系とは、門脈(PVp)、上腸間膜静脈(PVsm)、脾静脈(PVsp)とする。

・動脈への浸潤 A 0：なし A 1：あり* AX：判定不能

*組織学的には外膜以深への浸潤

注：動脈とは、上腸間膜動脈(Asm)、腹腔動脈(Ace)、総肝動脈(Ach)、脾動脈(Asp)とする。

- ・ 膵外神経叢浸潤 PL0：なし PL1：あり PLX：判定不能

注：膵外神経叢を同定するのが困難な場合は判定不能とする。

- ・ 他臓器への浸潤 OO0：なし OO1：あり OOX：判定不能

注：他臓器とは副腎および胃，大腸，脾臓，腎静脈，腎，下大静脈，大動脈などで浸潤臓器を明記する。

注2：非浸潤性の粘液性嚢胞腺癌および膵管内乳頭粘液性腺癌，高異型度膵上皮内腫瘍性病変（High-grade PanIN）などに相当する。

注3：膵管内進展部分を含めた大きさが20 mmを越えていても膵管壁を越えた浸潤部がこの条件を満たしていれば膵局所進展度はT1とする。微小浸潤癌もここで扱う。なお，膵管内乳頭粘液性膵癌，膵管内管状乳頭腺癌や粘液性嚢胞腺癌の場合も浸潤部の大きさをT1a,T1b,T1cを判定する。

注4：胆管（CH），十二指腸（DU），膵周囲組織（S，RP），門脈系（PV）と脾静脈（SPV），総肝動脈（CHA），脾動脈（SPA），膵外神経叢浸潤（PLphIとPLphII），他臓器（OO）のいずれかに及ぶもの。

注5：CAおよびSMA浸潤は画像的には接触（abutment, contact相当）以上とする。

【膵外神経叢の解剖的再検討】

規約第 3～6 版における膵外神経叢の定義と分類は、吉岡ら（膵頭神経叢切断術々式手術. 1957;11:849-58, Therapeutic neurotomy on head of pancreas for relief of pain due to chronic pancreatitis; a new technical procedure and its results. Arch Surg. 1958;76:546-54）の文献を参考にして、7 つの神経叢（PLphI：膵頭神経叢第 I 部，PLphII：膵頭神経叢第 II 部，PLsma：上腸間膜動脈神経叢，PLcha：総肝動脈神経叢，PLhdl：肝十二指腸間膜内神経叢，PLspa：脾動脈神経叢，PLce：腹腔神経叢）に分類していた。膵局所進展因子および切除可能性分類からみた場合，PLsma，PLcha，PLspa，PLce は動脈浸潤と同義と考えられることから，規約第 7 版では，膵局所進展因子にかかわる膵外神経叢は PLphI と PLphII にした。今回，新たに，解剖規約委員により，膵頭神経叢を中心に解剖学的再検討を行い，解剖写真をもとに以下の模式図を作成した。

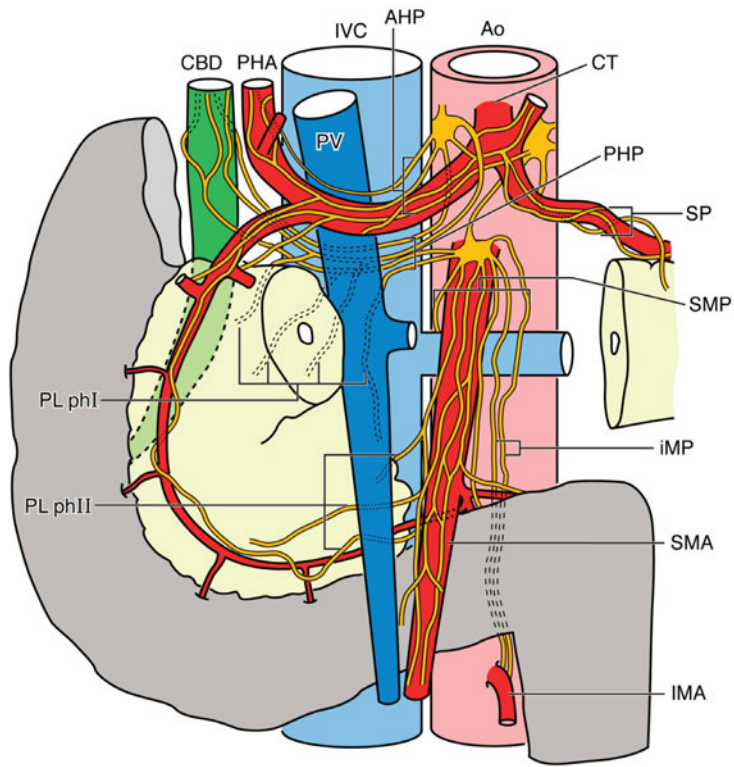


図3. 臍頭神経叢の模式図（前面から）

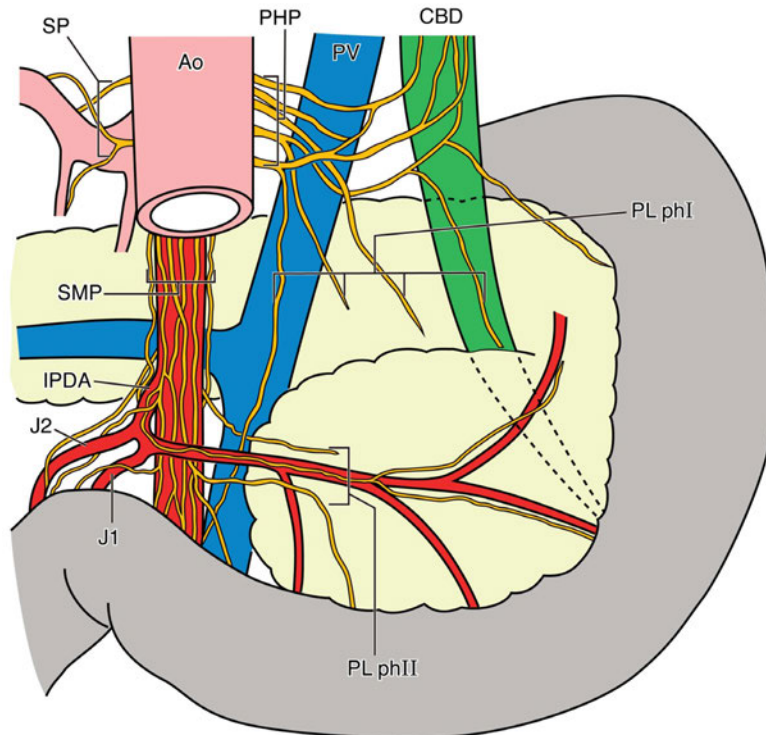


図4. 臍頭神経叢の模式図（後面から）

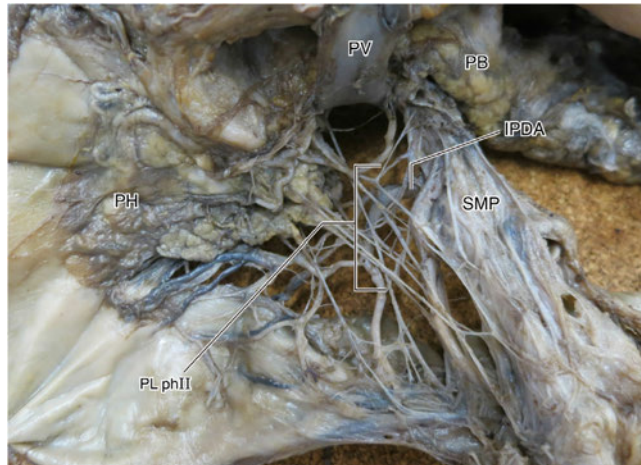


図5. 膵頭部解剖写真（前面から）。PVを持ち上げている

上腸間膜動脈神経叢（SMP）に由来する膵頭神経叢II部は下膵十二指腸動脈（IPDA）の周辺に走行している。

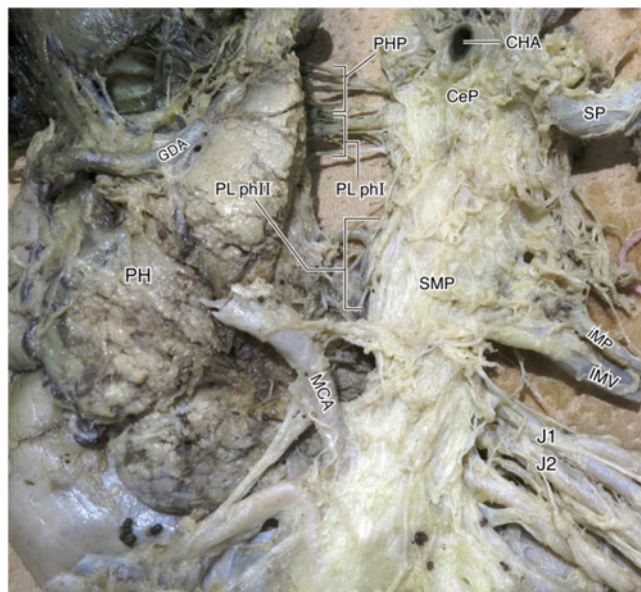


図6. 膵頭部の解剖写真（前面から）。膵頭部と膵体部の間にある一部の膵組織および総肝動脈、門脈を除去された写真

膵頭神経叢第I部は、後肝神経叢から分岐している。膵頭神経叢第II部はIPDAの周辺で、SMA神経叢から分岐し、膵鉤状突起に分岐している。SMA神経叢の根部から起こった別の神経叢があり、その神経束は左腎静脈・大動脈の前を通り下降し、途中から下腸間膜静脈（IMV）を伴走しながらIMAの根部まで伸びている。この神経叢は腸間膜間神経叢（iMP）である。

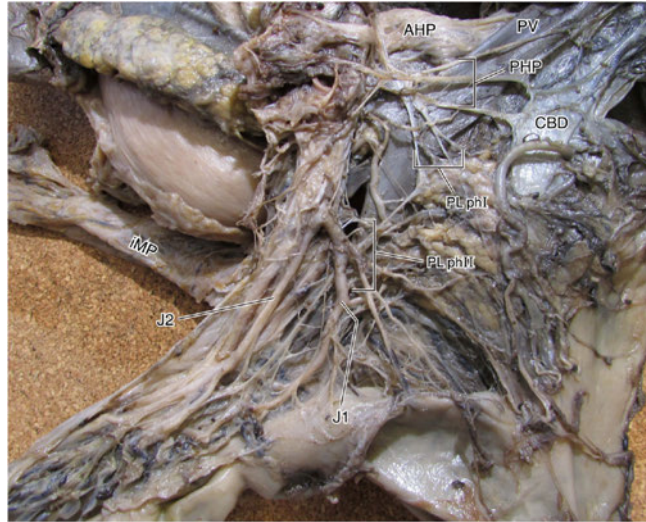


図7. 膵頭部の解剖写真（後面から）

後肝神経叢は、腹腔神経叢とSMA神経叢の両方から由来し、主に門脈・総胆管の裏を通過して、肝臓・胆嚢へ分布するが、その一部は膵頭神経叢第I部になる。膵頭神経叢第I部は膵頭部の左上から膵臓に分布し、中部・下部胆管にも分布している。膵頭神経叢第II部は下膵十二指腸動脈の周辺で、SMA神経叢から起こり、膵鉤状突起に分布している。J1/J2の支配神経は膵頭神経叢第II部より尾側にあり、これとの連続性はない。

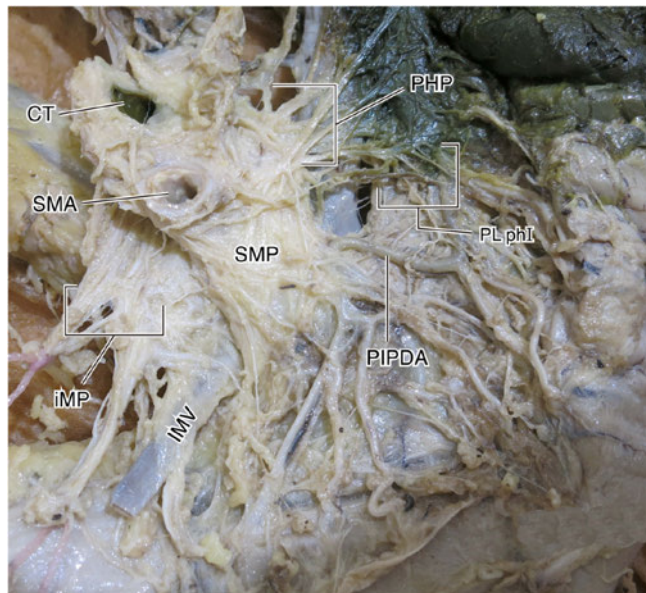


図8. 膵頭部の解剖写真（後面から）

腸間膜間神経叢（iMP）はSMA根元の左側から起こり、左腎静脈・大動脈の前を通り下降し、IMVに伴走しながらIMAの根部まで伸びている。iMPは膵体部癌の際に癌の神経周囲浸潤に関わる可能性があり、膵体尾部切除の郭清範囲の可能性はある。

■mesopancreasについて

Mesopanreas (膵間膜)の境界や概念があいまいなので、本規約では用いないことにした。Gockelら (Resection of the mesopancreas (RMP): a new surgical classification of a known anatomical space. World J Surg Oncol. 2007;5:44.) のいう膵間膜は膵頭神経叢第II部に相当するものと考えられる (伊佐地秀司. Mesopancreasってご存知ですか? 肝胆膵治療誌. 2008;6:82-4)。従来から膵頭神経叢第I部, 第IIとしてきた部位には, 今回の解剖学的再検討からも明らかにされたように, 神経叢という密なものはなく, 神経組織のみならず, 脂肪組織, リンパ管, 微小血管が含まれ, 実際の手術においては膵頭部とSMAおよびCAの間の間膜のように見える (図9参照)。膵頭神経叢第I部, II部のいずれを膵間膜とよぶのかは見解が統一されていないので, 本規約では用いないことにした。

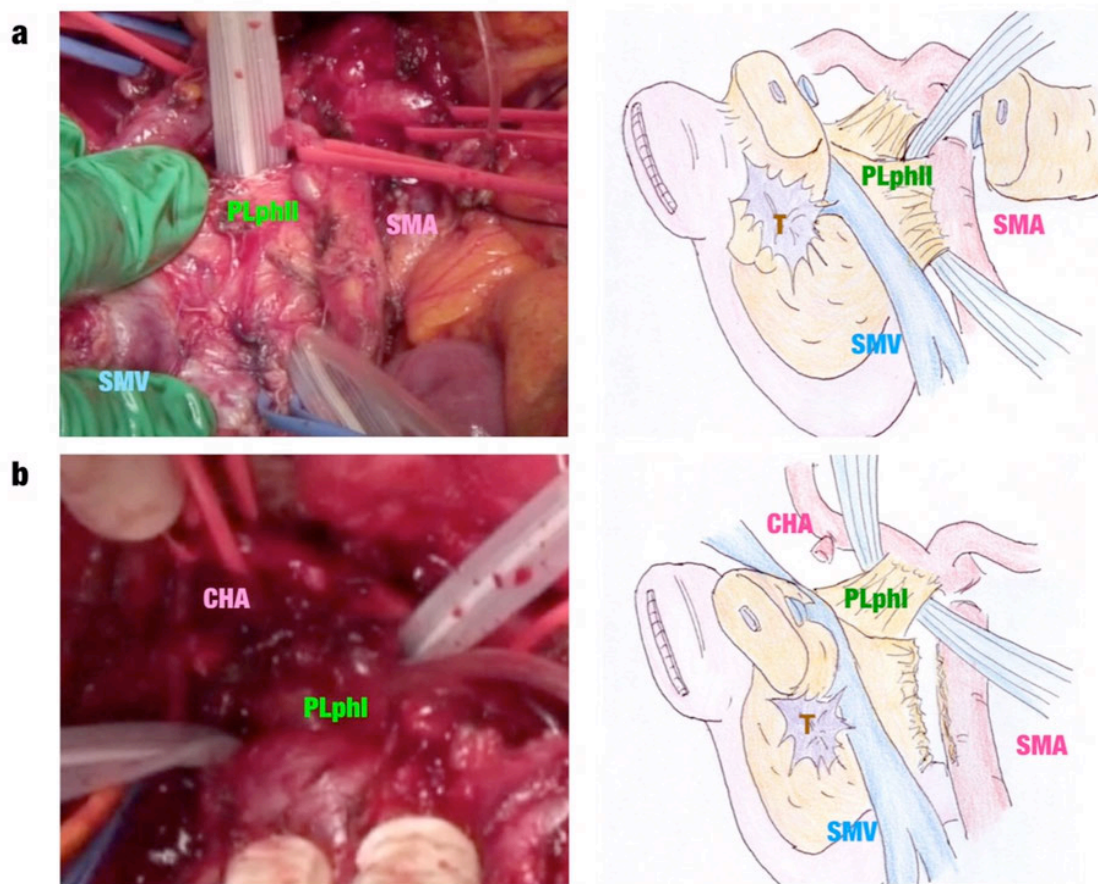


図9. 術中所見での膵頭神経叢第I部II部
(写真と図はより鮮明なものに変更予定)

(2) T因子記載における画像診断指針

i) 膵癌のダイナミック CT の方法

膵癌の検出ならびに正確な進展度には MDCT を用いた造影ダイナミック CT が必須である。膵管癌は豊富な線維性間質を反映して、ダイナミック CT の動脈相では乏血性であることが多く、静脈相～平衡相にて遅延性に濃染してくる特徴を有する。したがって、動脈相が撮影されず造影後の CT のみとなった場合には、腫瘍が周囲膵と等濃度を示し見逃される危険がある (図 10)。

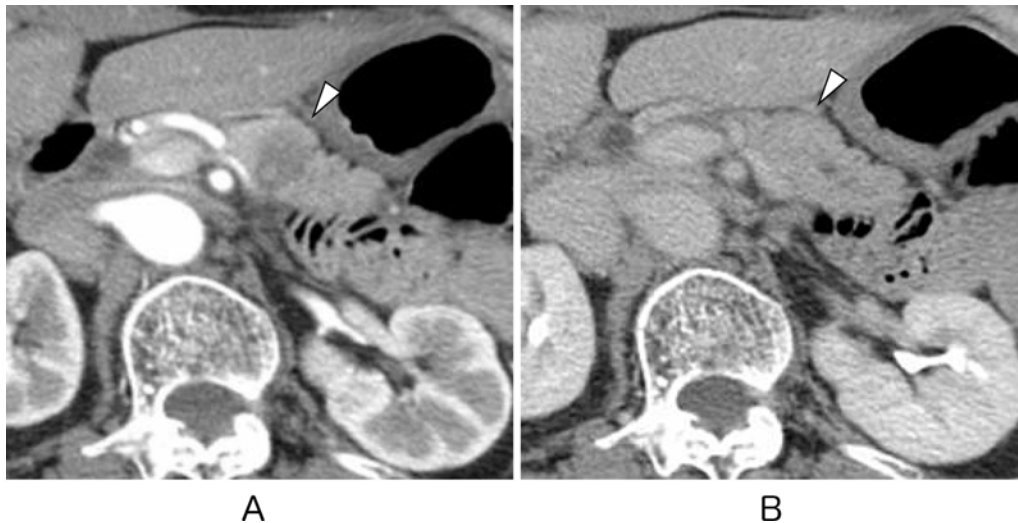


図 10. ダイナミック CT 平衡相で等濃度を呈する膵体部癌

ダイナミック CT の動脈相 (A) では膵体部に乏血性の腫瘍 (矢頭) を指摘できる。しかし、平衡相 (B) では腫瘍は遅延性の濃染しており、周囲膵実質と等濃度を呈している。造影後の平衡相のみでは、腫瘍を見逃す危険性がある。

膵癌の術前 CT 検査法の 1 例を表 2 に示す。ダイナミック CT には非イオン性高濃度造影剤(350mg/ml あるいは 370mg/ml, 100~135ml)を使用している。造影剤の注入時間を 30 秒に固定している (注入時間一定法) (1,2), 使用する造影剤量は 1.8ml/kg(60kg なら 108ml, 70kg なら 126ml)とし、造影剤の注入スピードを注入量/30 秒 (60kg なら 3.6ml/s, 70kg なら 4.2ml/s) としてダイナミック CT 検査を行っている (表 2)。ダイナミック CT の撮影は早期動脈相(25 秒後), 後期動脈相(膵実質相)(40 秒後), 静脈相(70 秒後), 平衡相(180 秒後)の少なくとも 4 相を撮影する必要がある(1)。早期動脈相のデータから 3D 画像(volume rendering: VR)を作成し、動脈解剖や動脈浸潤の評価を行うことができる(図 11)。また、膵実質相のデータから冠状断、矢状断あるいは頭部や体尾部に平行な斜位像などの再構成画像も作成し、腫瘍の拡がりや血管浸潤などを横断像とは異なった視点から評価することも重要である(図 12)。また、ダイナミック CT で撮像された動脈相および膵実質相ないし門脈相の 2.5mm 厚のスライス を 4 枚(10mm 厚)ないし 7 枚 (17.5mm 厚)を重ねた slab MIP 画像では膵周囲の動脈や静脈が 1 断面に連続して長く連

続いて描出されるので、術前の血管解剖や変異のみならず、膵癌の動脈浸潤や静脈閉塞に伴う側副路の評価にも有用である(図 13)。

表2. 膵のダイナミックCT撮影法

	撮像範囲	造影剤注入後 撮像開始時間	スライス厚	追加スライス	再構成画像
単純	肝～腎		2.5 mm		
早期動脈相	肝～腎	25 sec	2.5 mm	1.25 mm	3D (VR) MIP
後期動脈相 (膵実質相)	肝～腎	40 sec	2.5 mm	1.25 mm	MIP (3 mm, 1 mm space)
門脈相	肝～腎	70 sec	2.5 mm	1.25 mm	MIP (3 mm, 1 mm space)
平衡相	肝～骨盤	180 sec	2.5 mm	1.25 mm	MIP (3 mm, 1 mm space)

高濃度ヨード造影剤 (350 mg/ml) 造影剤注入時間:30秒固定:注入時間一定法

350 mg/ml: 1.8 ml/kg: 60 kgなら108 ml, 70 kgなら126 ml

注入スピード: 注入量/30 秒: 60 kg なら 3.6 ml/s, 70 kg なら 4.2 ml/s

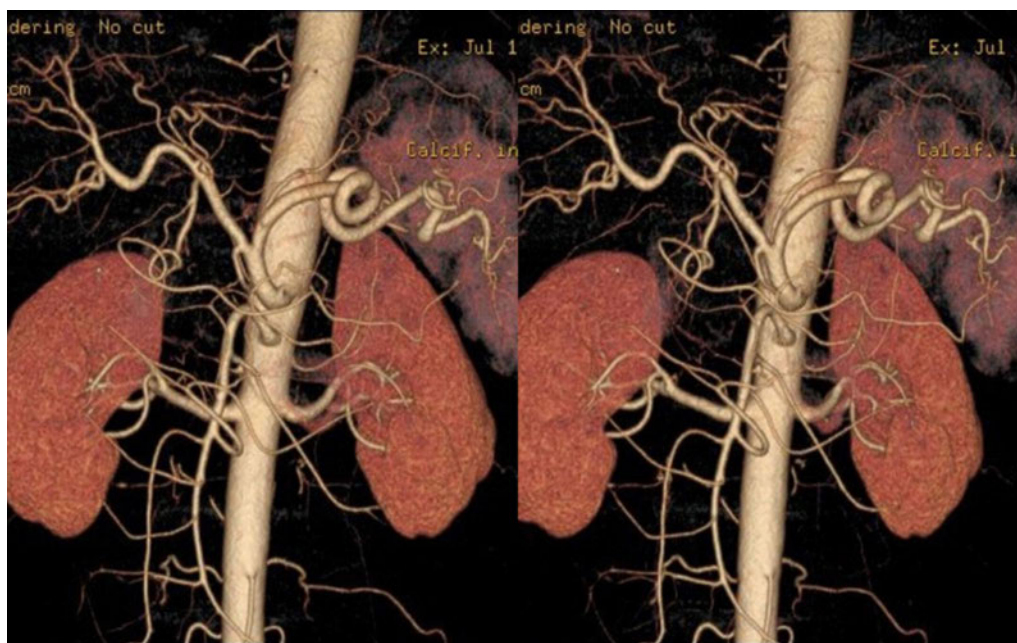

図 11. ダイナミック CT 動脈相 3D (VR) 画像, 立体

3D の画像は立体視 (交叉法) を行うことで、血管の重なりの影響をなくすることができるので、末梢血管まで正確に同定できるようになる。外科の術前の動脈解剖の評価には立体視が勧められる。

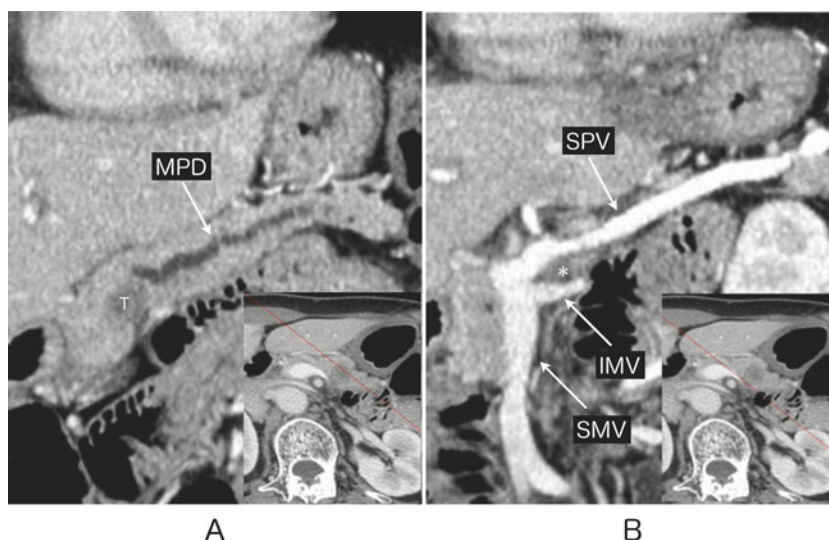


図 12. 膵体部癌，脾静脈脾静脈および下腸間膜静脈浸潤
 ダイナミック CT の門脈相で膵体部に平行な斜位矢状断再構成
 画像(MIP)(A, B)である。主膵管(MPD)を閉塞させている腫瘍(T)
 が後下方に進展し，脾静脈(SPV)および上腸間膜静脈(SMV)に合
 流する下腸間膜静脈(IMV)に浸潤 (*) している所見。

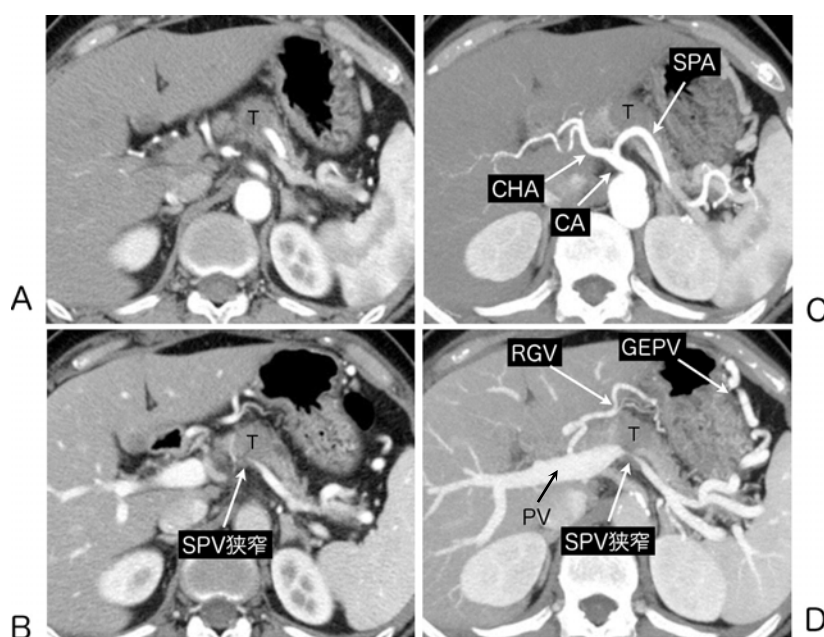

図 13. 膵体部癌，脾動脈，脾静脈浸潤+側副路形成 (slab MIP による評価)

2.5mm スライス厚のダイナミック CT 動脈相(A)では、膵体部に乏血性
 腫瘍(T)を認める。門脈相(B)では脾静脈(SPV)が腫瘍浸潤により狭窄し
 ている。17.5mm 厚の slabMIP の動脈相(C)では腹腔動脈(CA)から分岐
 する脾動脈(SPA)への腫瘍(T)浸潤が明瞭であるが，総肝動脈(CHA)には
 浸潤を認めない。2.5mm 厚の画像を 7 枚重ねた slabMIP(17.5mm 厚)
 の門脈相(D)では脾静脈(SPV)の狭窄による胃周囲静脈側副路【右胃静
 脈(RGV)および胃大網静脈(GEPV)】の発達が明瞭に把握できる。

ii) ダイナミック CT を用いた膵癌進展度の評価

1) 漿膜浸潤 (S), 後腹膜浸潤 (RP)

膵頭部癌では、前方あるいは後方の膵実質面を越えて膵周囲脂肪織に向かって **spicula** 様の突出が認められる場合には、**S** および **RP** の診断は容易である (図 14)。しかしながら、膵癌が膵表面まで達しているが、明らかな **spicula** が CT で指摘できない場合には、診断は難しい。CT では浸潤なしに見えても組織学的には微少な **S** や **RP** が存在する場合がある。

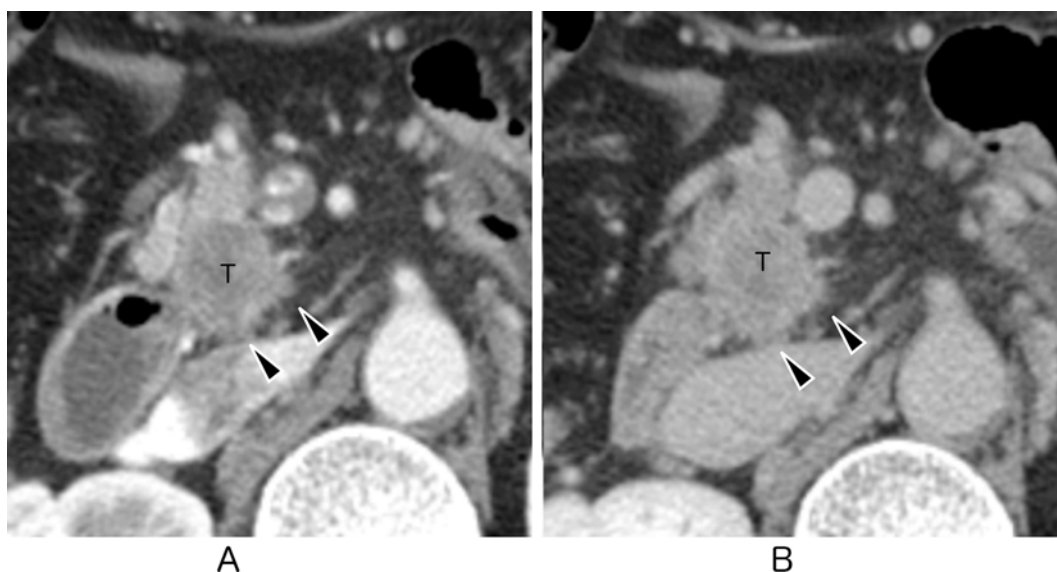


図 14. 膵頭部癌，後腹膜浸潤 (RP) の所見

ダイナミック CT 動脈相(A)ならびに平衡相(B)で乏血性の腫瘍(T)から後方に突出する鋸歯状の変化を認めた場合には後腹膜浸潤(RP 陽性)と診断できる。

2) 神経叢浸潤 (PL)

膵頭部癌や膵鉤部癌では腹腔動脈周囲や上腸間膜動脈周囲の神経叢に沿って浸潤が広がっていく傾向が強い。ダイナミック CT では、膵頭部の腫瘍から連続性を保って腹腔動脈や上腸間膜動脈の近位部にむかう棍棒状や索状の軟部陰影が認められれば、神経叢浸潤を疑うことができる (図 15)。神経叢浸潤が増大し、腹腔動脈や上腸間膜動脈周囲を取り囲むと造影平衡相では動脈が太く拡張したかのように見える (図 16)。

3) 脈管浸潤：動脈浸潤，門脈浸潤

膵癌が動脈や静脈(門脈)の周囲を取りかこんで不整狭窄(**encasement**)や閉塞が認められれば、浸潤とほぼ断定してよい(図 17, 18)。診断に迷うのは腫瘍と門脈との間に脂肪組織がなく、両者が接している、あるいは腫瘍から連続する軟部濃度陰影を認めるが、明らかな脈管の変形を認めない場合である。このような場合、門脈の外膜浸潤を伴う場合もあれば、組織学的には浸潤が認められない場合(随伴性あるいは治療後の炎症や線維化などを見ている場合)もあり、門脈浸潤の有無を確実に診断することは困難である。腫瘍と

血管の接触範囲が 180 度以上である場合を浸潤ありと判断するのが一般的である (図 19)。

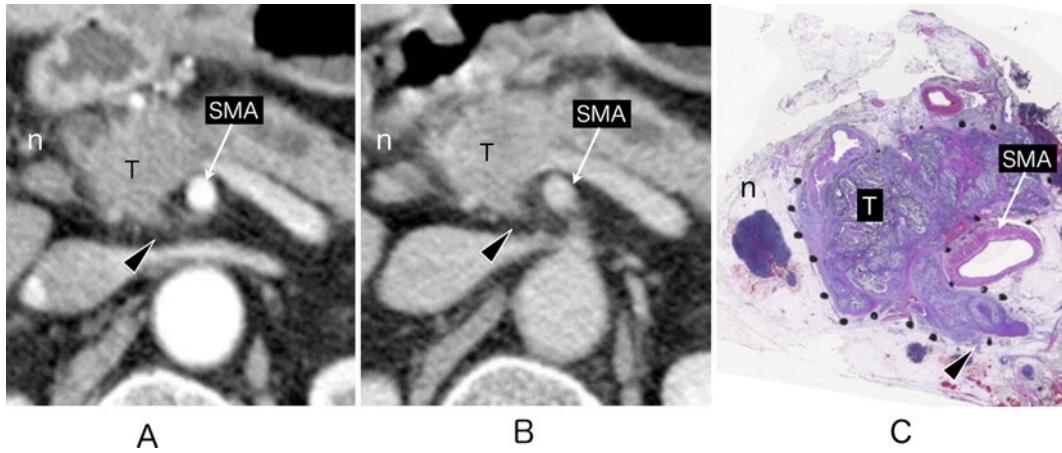


図 15. 膵頭部癌，神経叢浸潤(PL)の所見

ダイナミック CT 動脈相(A)と平衡相(B)で膵頭部の腫瘍(T)から上腸間膜動脈(SMA)の後方に向かう棍棒状の突出(矢頭)が切除標本(C)との対比では，上腸間膜動脈周囲神経叢浸潤に相当する(矢頭)。CT では膵頭部外側に短径 10mm を越えるリンパ節腫大(A, B: n)を認める。組織学的にはリンパ節転移であった(C: n)。

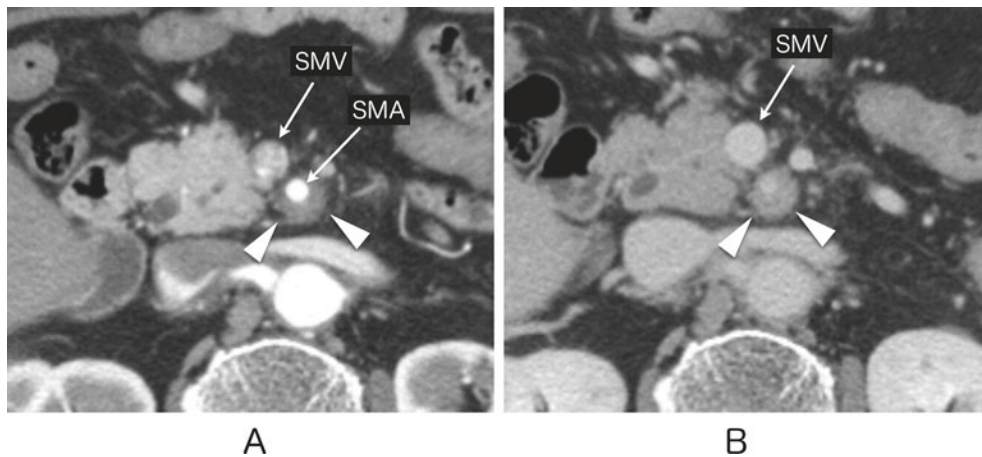


図 16. 膵頭部（鉤部）癌，神経叢浸潤(PL)の所見

ダイナミック CT 動脈相 (A)では上腸間膜動脈(SMA)周囲を取り囲むように軟部腫瘍(矢頭)を認める。平衡相(B)では上腸間膜動脈とその周囲の軟部腫瘍との濃度差がなくなり，上腸間膜動脈が腫大したかのように見える(矢頭)。SMV: 上腸間膜静脈

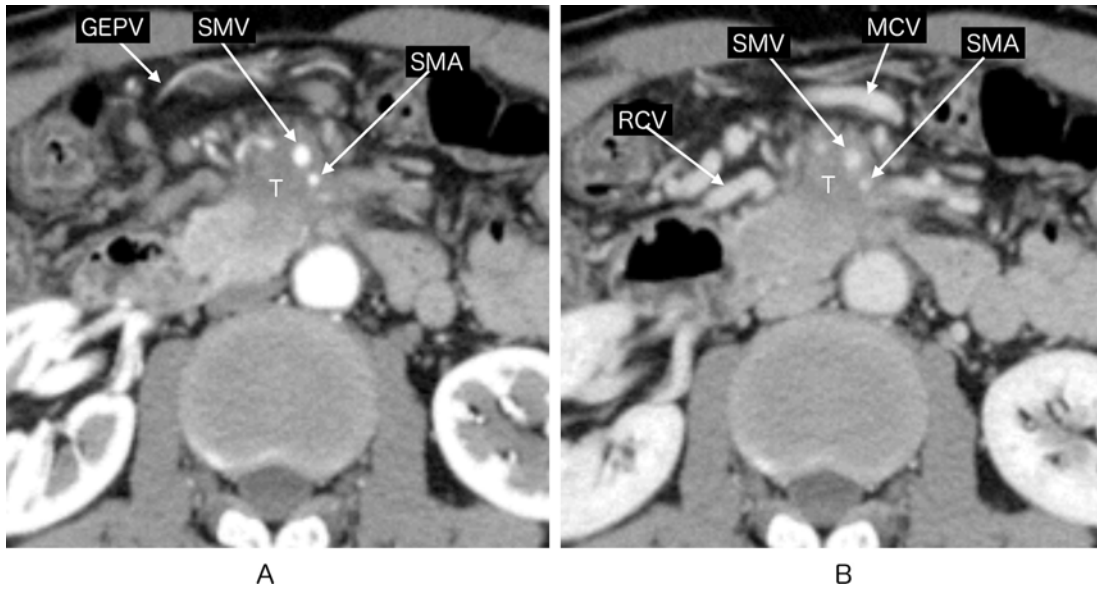


図 17. 膵頭部（鉤部）癌，上腸間膜動脈浸潤，上腸間膜静脈浸潤

ダイナミック CT 動脈相(A)では，膵鉤部に乏血性腫瘍(T)を認める。腫瘍は前方に進展し上腸間膜動脈(SMA)および上腸間膜静脈(SMV)を巻き込んでいる。腫瘍浸潤により gastrocolic trunk (GCT)が閉塞しているために，静脈うっ血をおこして胃大網静脈(GEPV)，中結腸静脈(MCV)および右結腸静脈(RCV)が拡張している。

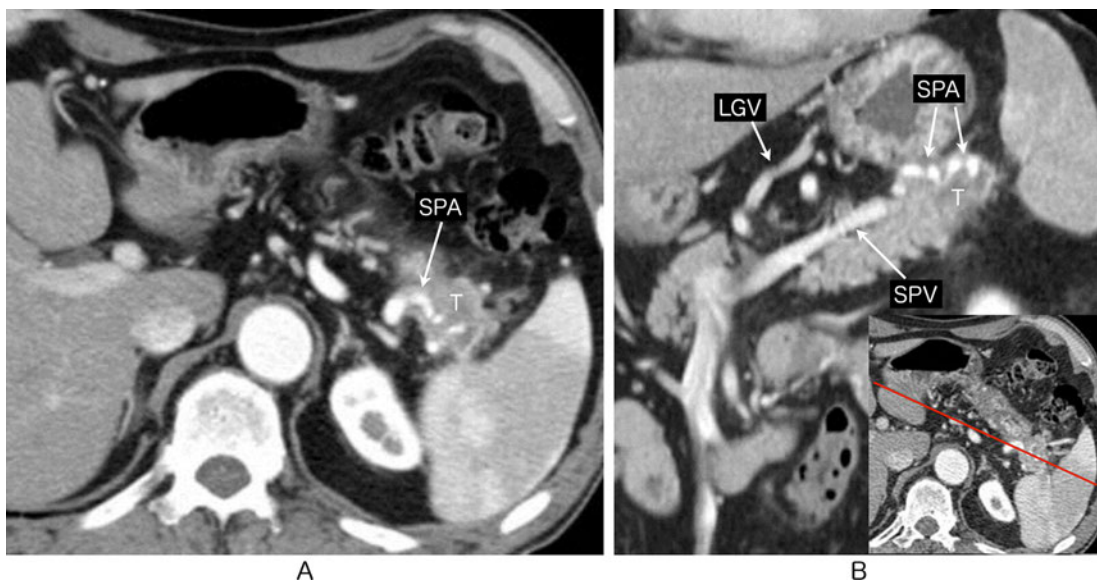


図 18. 膵尾部癌，脾動脈浸潤，脾静脈浸潤

ダイナミック CT 動脈相(A)では，膵尾部に乏血性腫瘍(T)を認め，漿膜および後腹膜浸潤が疑われる。脾動脈（SPA）周囲を腫瘍が取り囲んでおり，浸潤を認める。膵体尾部に平行な再構成画像(B)では膵癌の浸潤による脾動脈の encasement が明瞭である。脾静脈（SPV）も脾門部で閉塞しているために，側副路として胃小弯側を走向する左胃静脈（LGV）の拡張を認める。

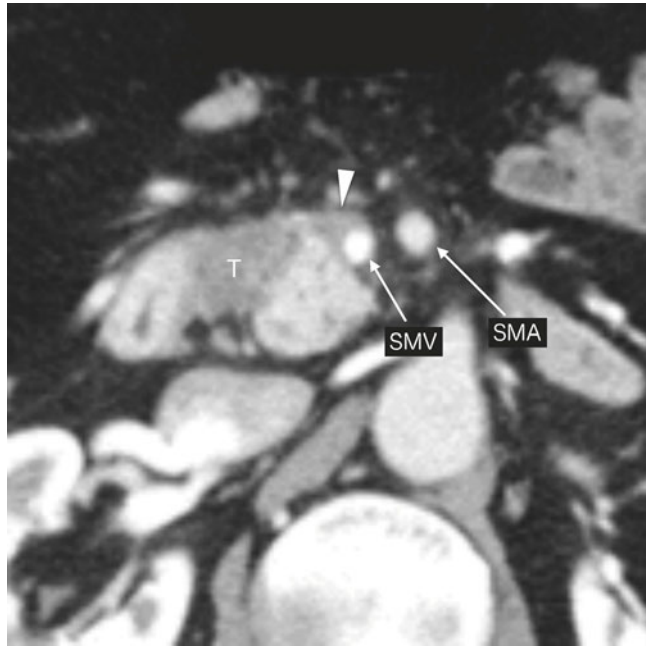


図 19. 膵頭部癌，上腸間膜静脈浸潤疑い

ダイナミック CT 動脈相では、膵頭部に乏血性腫瘍 (T) を認める。上腸間膜静脈には明らかな狭窄は認めないが。腫瘍と上腸間膜静脈の接触範囲が 180 度以上であり，上腸間膜静脈浸潤が疑われる。

SMA: 上腸間膜動脈

(3) T 因子の CT 画像の実際（病理との対比） 画像

膵局所進展について、画像（MDCT）と病理を比較しつつ解説した。

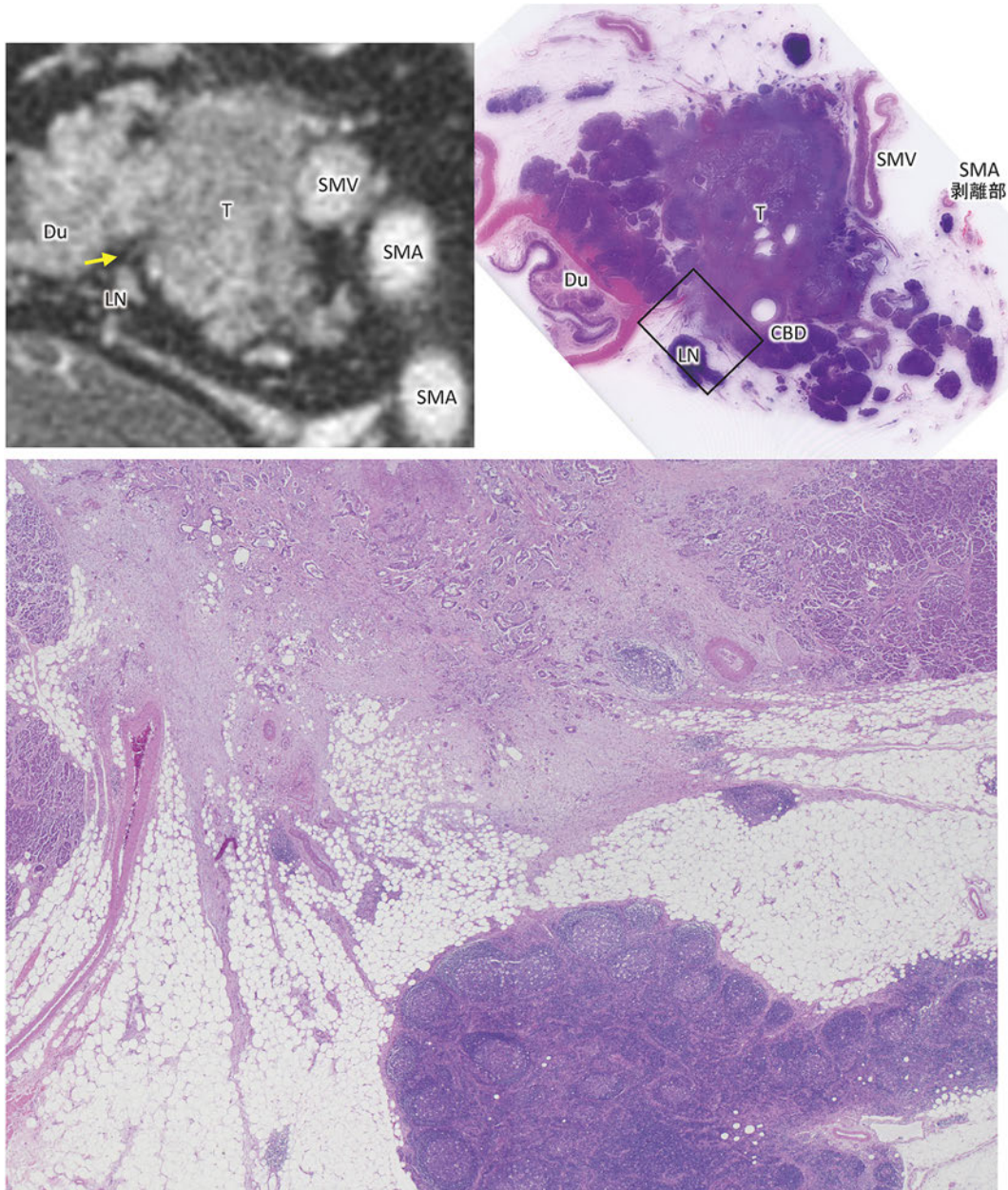


図 20. 画像診断：RP1, CH1, S1

- ・ RP1 の画像と病理との対比：膵実質後方には正常では CT 値の低い脂肪織に富んだ組織が介在しているが、癌が膵後方組織に浸潤すると、画像では癌巣（T）より連続する索状，網状の陰影がひろがっている所見として捉えられる。組織学的には，desmoplastic な癌巣が，膵後面の脂肪織に富んだ組織に進展している。先進部は索状となり，ところどころ癌細胞を伴いながら脂肪織内に入り込んでいる。（この症例では，CBD は浸潤によって完全閉塞していたため，固定の際に胆管の位置を明確にするためチューブを挿入してある）

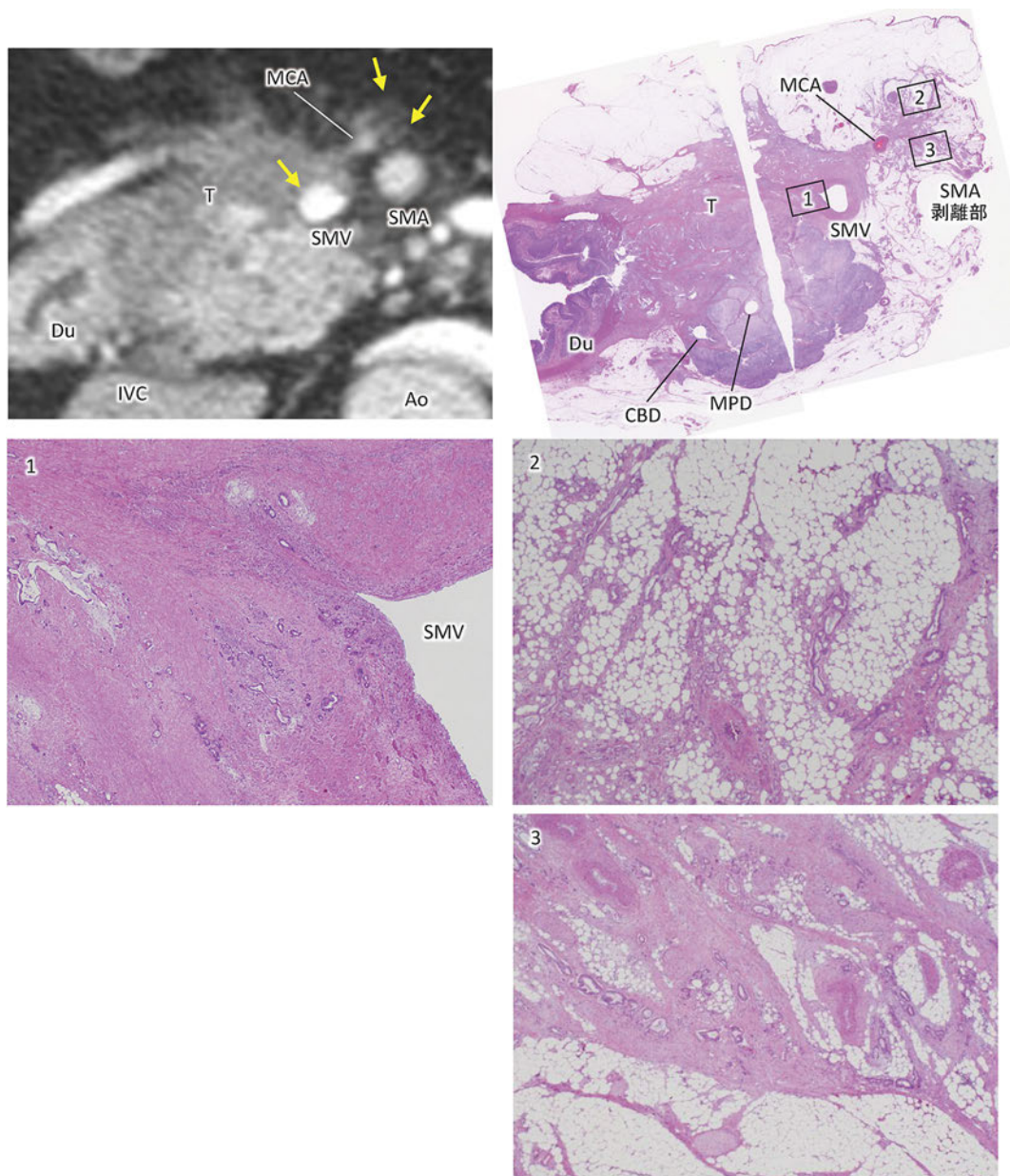


図 21. 画像診断：S1, DU1, PLsma1, PVsm1

- ・PVsm1 の画像と病理との対比 (1)：画像では、癌巣 (T) は SMV を囲むようにおおよそ 3/4 周性にまで進展し、内腔は SMA よりも狭小化している。組織学的には、癌巣の進展によって、SMV の壁構造は破壊され、癌細胞は内膜にまで浸潤している。
- ・S1, PLsma1 の画像と病理との比較 (2, 3)：癌巣は MCA に進展し、それに連続して網状、索状陰影が SMA の 12 時方向の神経叢にまで広がっている。SMA 神経叢は全周切除を行ったが、SMA 剥離面近傍にまで癌巣が進展している。組織学的には、desmoplastic な癌巣が MCA を越えて周囲の脂肪織に広く進展している。SMA 神経叢へも索状の癌巣進展がみられ、脂肪細胞が主体の神経叢を置き換えるように desmoplastic な癌巣が進展しており、その中に中～低分化な癌細胞がみられる。

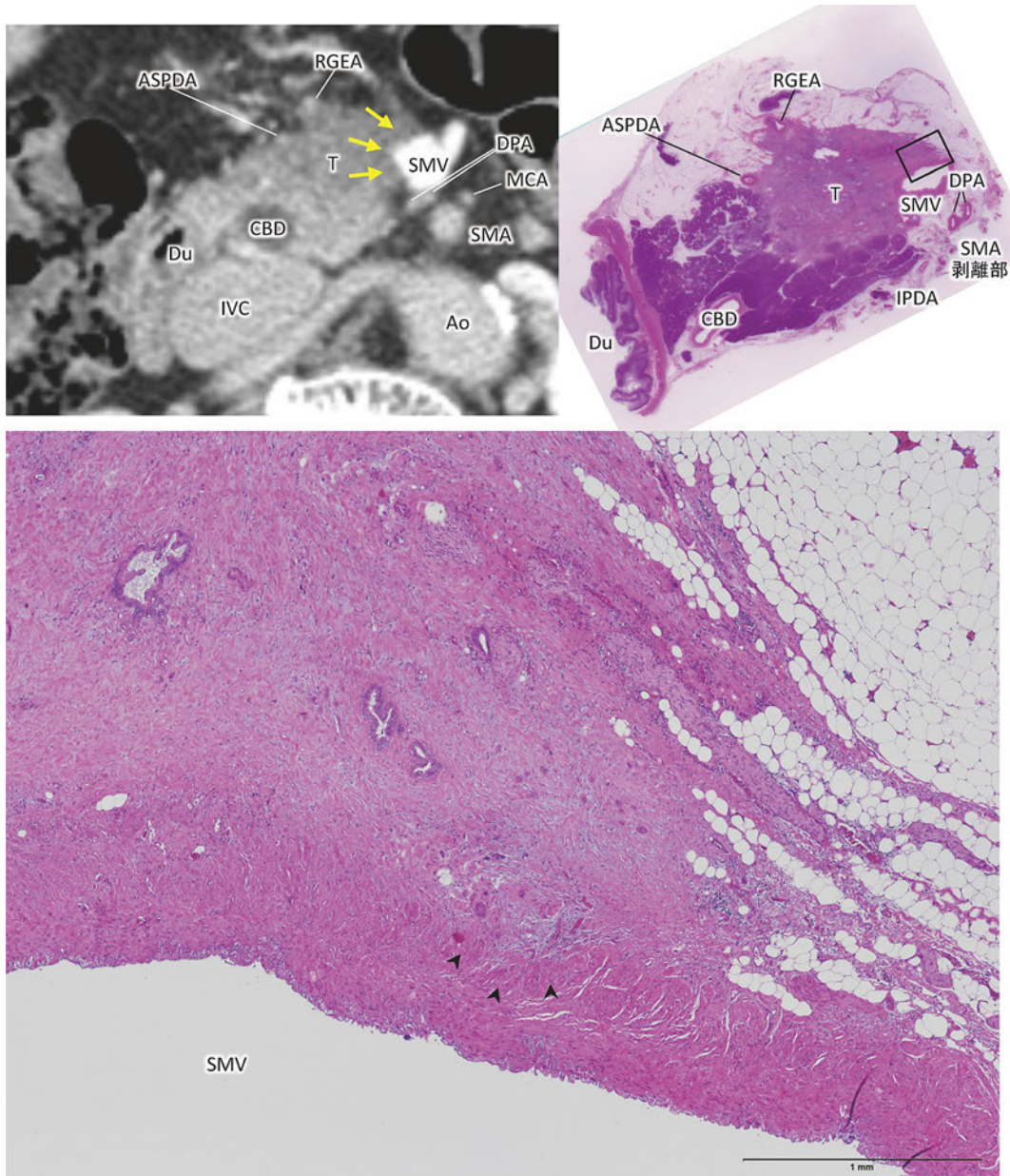


図 22. 画像診断 : S1, PVsm1

- ・ PVsm1 の画像と病理との比較 : 画像では, SMV 外壁の 7 時から 12 時方向に癌巣 (T) が進展し, 正常ではみられる CT 値の低い層の介在が消失し, 変型・狭窄がみられる (黄矢印)。組織学的には, 線維化の強い癌巣の浸潤によって, 静脈壁外周の境界は消失し, 壁構造も破壊されはじめています。縦走する太い平滑筋線維束で構成された外膜に癌細胞が入り込んでいる (矢頭)。

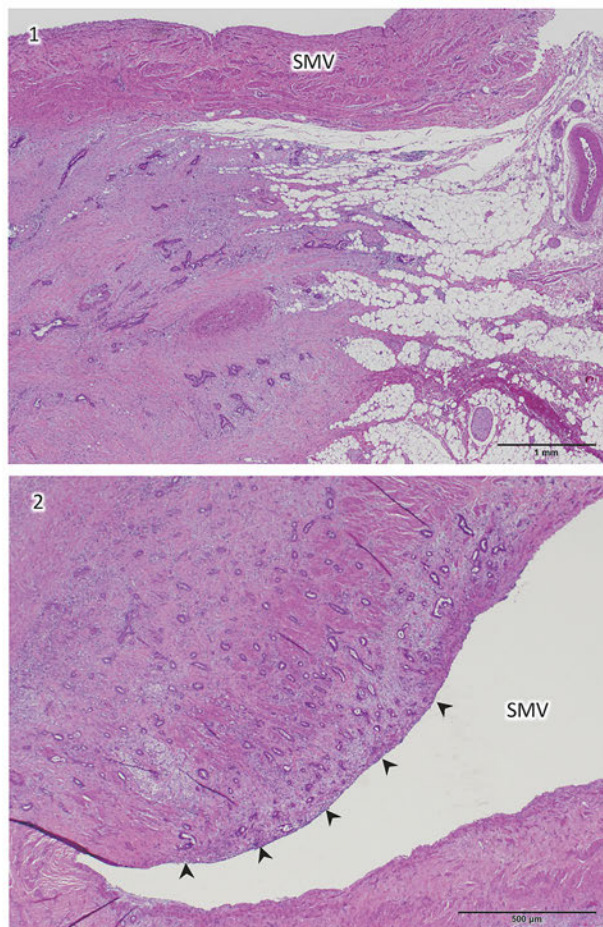
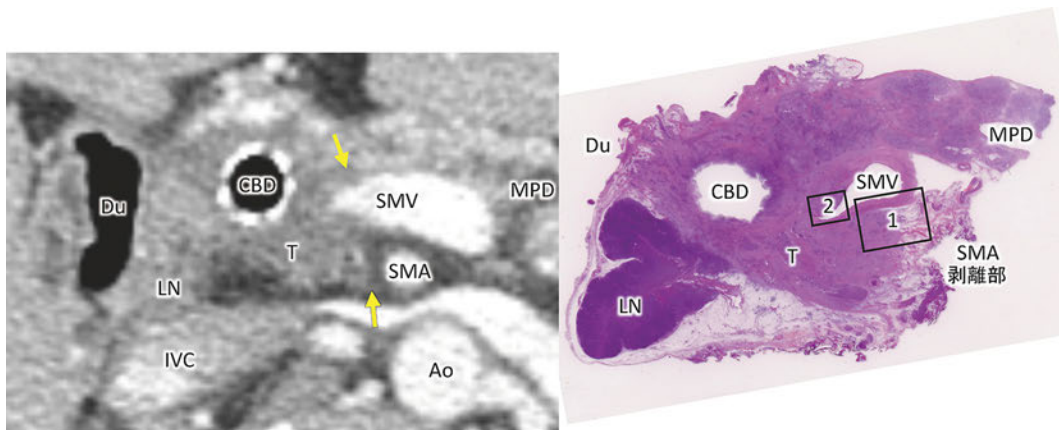


図 23. 画像診断 : PLph II 1, PVsm1, CH1

- PLph II 1 の画像と病理との対比 (1) : 画像では、本来の膵実質とは異なる CT 値のやや低い癌巣 (T) が、SMV 背側から SMA 方向へと進展しており、SMA 方向への先進部 (矢印) には毛状・索状陰影がみられる。組織学的には、SMV 背側には本来脂肪織に富む神経叢が存在するが、それを置き換えるように desmoplastic な癌巣が進展している。
- PVsm1 の画像と病理との対比 (2) : 画像では、SMV は 9 時方向を中心に狭窄・変型がみられる。組織学的には、SMV の壁構造を破壊しつつ癌巣が進展している。一部内膜の構造は破壊され癌巣に置換されている (矢頭)。
(この症例では、CBD は浸潤によって完全閉塞していたため、メタリックステントが留置されている)

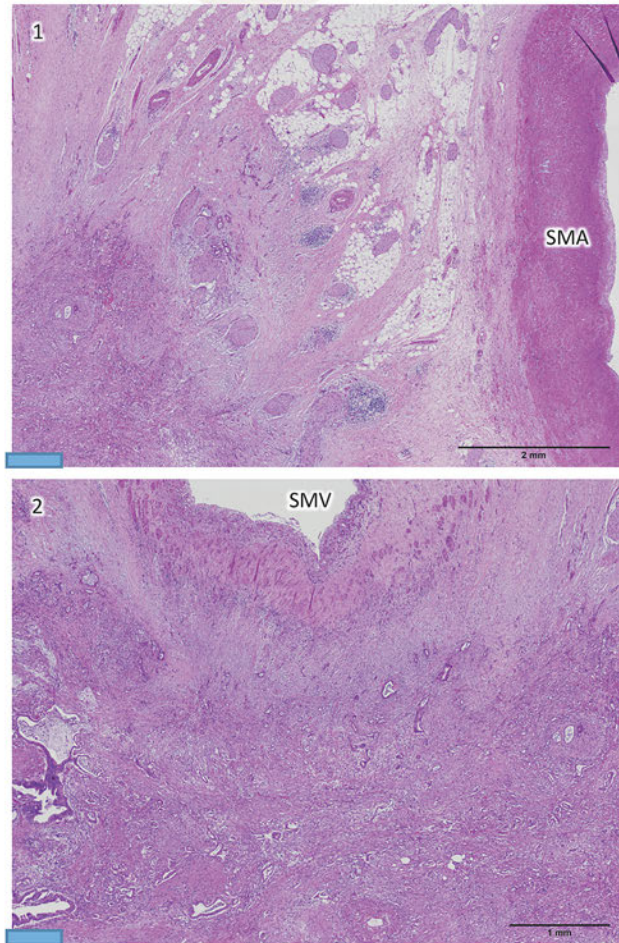
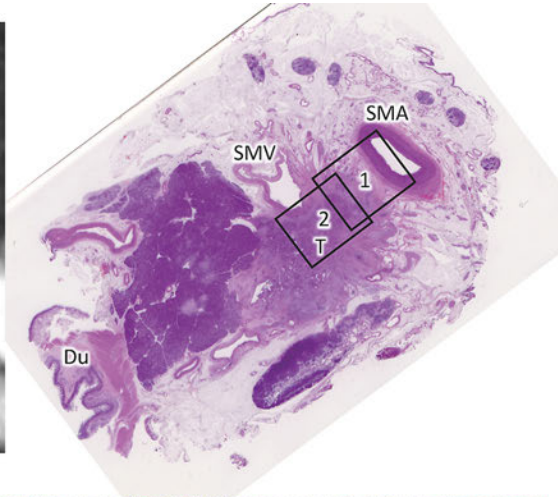
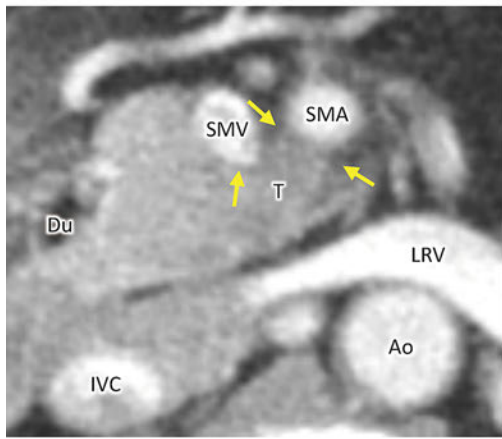


図 24. 画像診断 : PLph II ~sma1, PVsm1, Asm1

- PLph II ~sma の画像と病理との対比 (1) : 画像では、本来脂肪織に富む CT 値の低い膵頭神経叢や SMA 周囲の神経叢に、癌が進展することで CT 値の高い癌巣 (T) に置換されている。組織学的には、SMA 周囲の神経叢に、強い線維化を伴う癌巣が浸潤しており、SMA の外膜にまで達している。癌細胞は散在性に見られ、神経周囲浸潤もみられる。
- A sm の画像と病理との対比 (1) : 画像では、SMA の 6 時から 9 時方向に癌巣が進展し、境界が不鮮明となっている。組織学的には、desmoplastic な癌巣が SMA 外膜に及んでいるが癌細胞自体の浸潤はみられない。
- PV sm の画像と病理との対比 (2) : 画像では、SMV は 4 時から 7 時方向に癌巣が進展し、境界が不鮮明で変形をきたしている。組織学的には、desmoplastic な癌巣が SMV 外膜に及んで境界は不明瞭となり、壁構造を破壊しつつある。

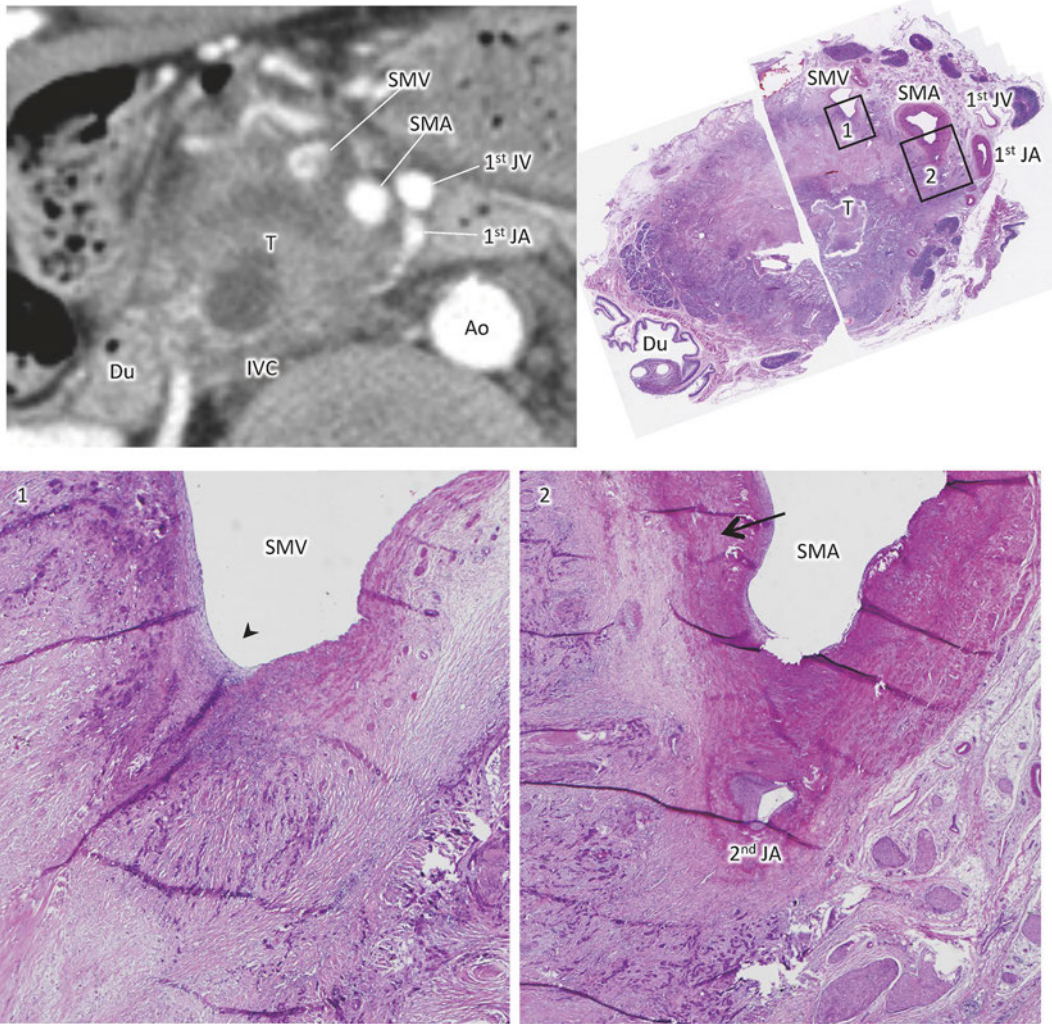


図 25. 画像診断 : S1, RP1, PL ph II ~ sma1, PV sm1, A sm1

- ・ PLph II ~ sma, A sm, PV sm の画像と病理との対比 (1, 2) : 画像では、癌巣 (T) は中心部に変性がみられ、SMA, SMV のいずれにも半周以上に接して進展している。組織学的には、SMV の壁構造は、7 時方向を中心に癌巣の進展によって破壊され、血管内腔には血栓形成がみられる (1, 矢頭)。また、SMA 周囲にある神経叢は、本来脂肪織に富んだ組織であるが、癌巣の進展により desmoplastic な癌組織に置換されている。SMA の動脈壁構造は一部で破壊され外膜が消失している (2, 矢印)。

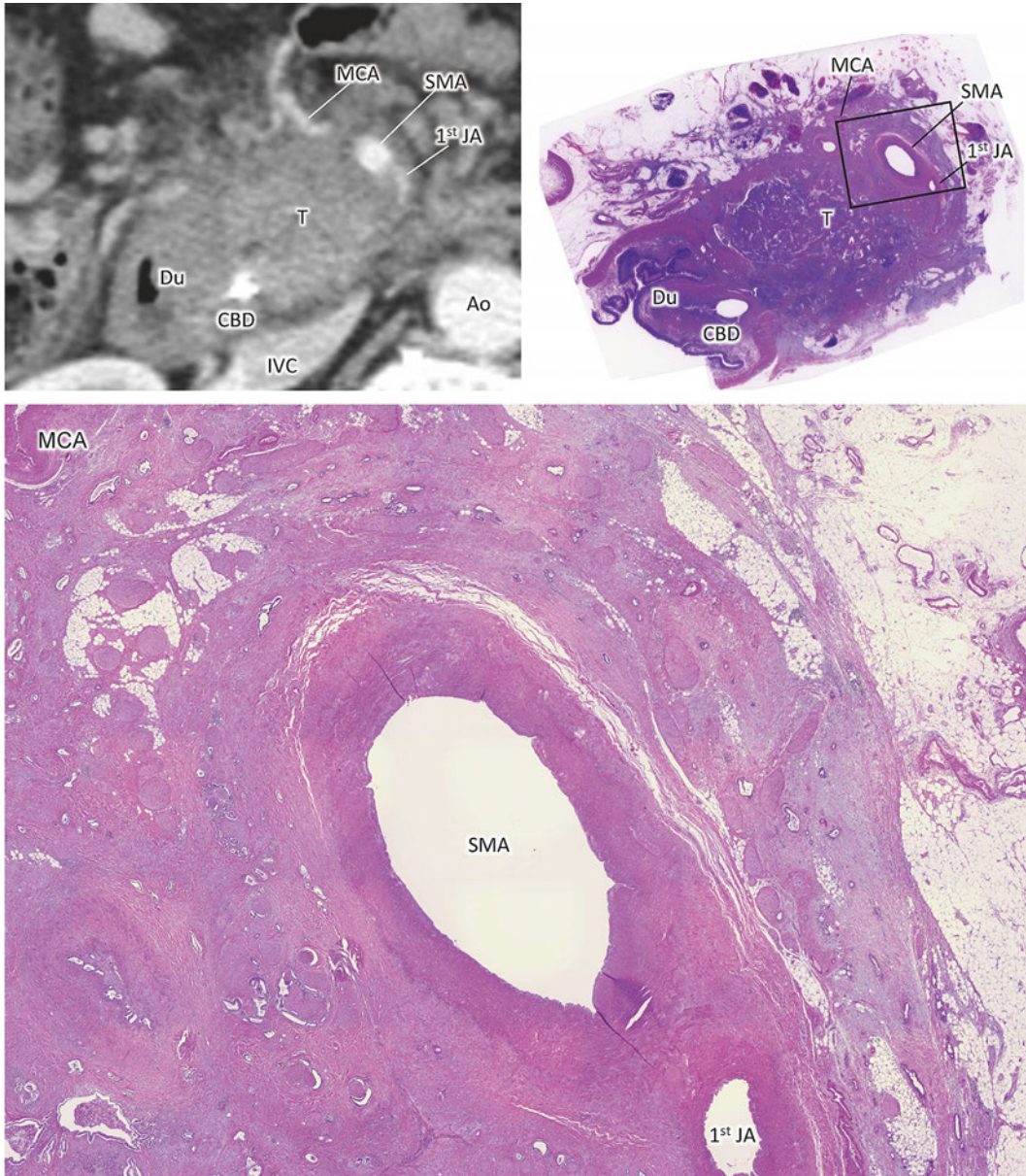


図 26. 画像診断 : S1, CH1, PLph II ~ sma1

- ・ PLph II ~ sma, Asm1 の画像と病理との比較 : 画像では、癌巣 (T) は本来脂肪織に富む神経叢を置き換え、SMA を全周性に巻き込んでいる。組織学的には、SMA 周囲の神経叢は desmoplastic な癌巣に置き換わり、その中に腺管形性を伴う癌細胞が神経周囲浸潤を伴いながら散在している。SMA の 7 時から 10 時方向では外膜が消滅し、中膜と癌巣が広く接している。
(この症例では、CBD は完全閉塞しており胆管ドレナージチューブが留置され、SMV もほぼ閉塞していたため固定の際に胆管の位置を明確にするためチューブを挿入してある)

2. リンパ節転移の記載

1) リンパ節の名称と群分類

(1) 脾に関連するリンパ節の番号・名称・境界は表3および図27～30のように定義する。

表3. 脾臓に関連したリンパ節の番号と名称

番号	名称	番号	名称
1	右噴門リンパ節	13a	上臍頭後部リンパ節
2	左噴門リンパ節	13b	下臍頭後部リンパ節
3	小弯リンパ節	14p	上腸間膜動脈近位リンパ節
4	大弯リンパ節	14d	上腸間膜動脈遠位リンパ節
5	幽門上リンパ節	15	中結腸動脈周囲リンパ節
6	幽門下リンパ節	16a1	大動脈周囲リンパ節 a1
7	左胃動脈幹リンパ節	16a2	大動脈周囲リンパ節 a2
8a	総肝動脈幹前上部リンパ節	16b1	大動脈周囲リンパ節 b1
8p	総肝動脈幹後部リンパ節	16b2	大動脈周囲リンパ節 b2
9	腹腔動脈周囲リンパ節	17a	上臍頭前部リンパ節
10	脾門リンパ節	17b	下臍頭前部リンパ節
11p	脾動脈幹近位リンパ節	18	下臍リンパ節
11d	脾動脈幹遠位リンパ節		
12a	肝動脈リンパ節		
12p	門脈リンパ節		
12b	胆管リンパ節		

注1：14番リンパ節は第4版では14a, 14b, 14c, 14dに分かれていたが、第5版では14aを近位リンパ節(14p)とし、その他は遠位リンパ節(14d)とした。なお、14pと14dの境界は上腸間膜動脈根部と中結腸動脈起始部との間を二等分する部位とする。上腸間膜動脈リンパ節において、中結腸動脈起始部より遠位のリンパ節は領域リンパ節外であり、転移を認めた場合は遠隔転移扱いとなる。

注2：第4版の14v(上腸間膜静脈リンパ節)は17bに含める。第4版の12c(胆嚢管リンパ節)は12bに含める。

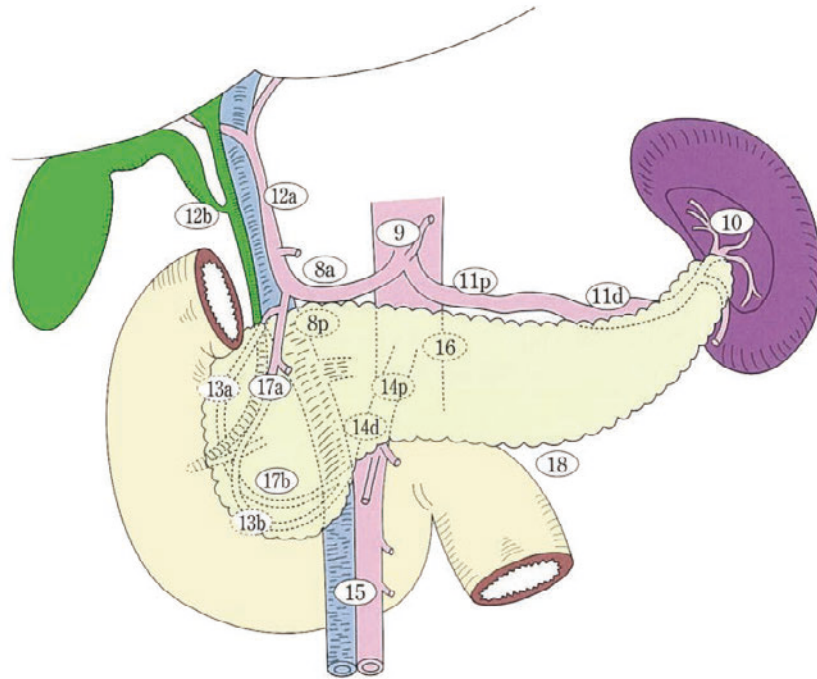


図27. 膵臓に関連したリンパ節番号

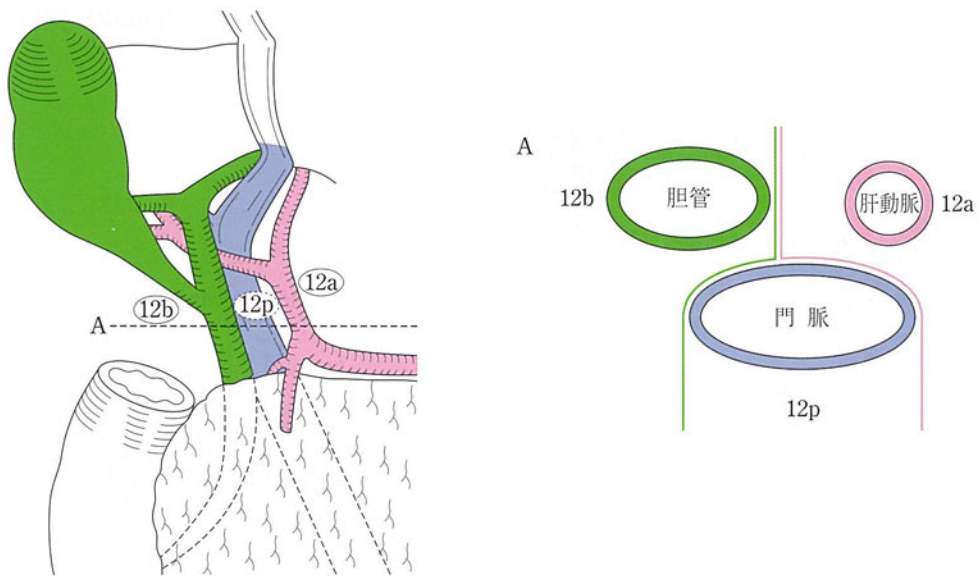


図28. 肝十二指腸間膜内リンパ節の部位と境界
 右の図は左の図のAの部位における横断図を示す。

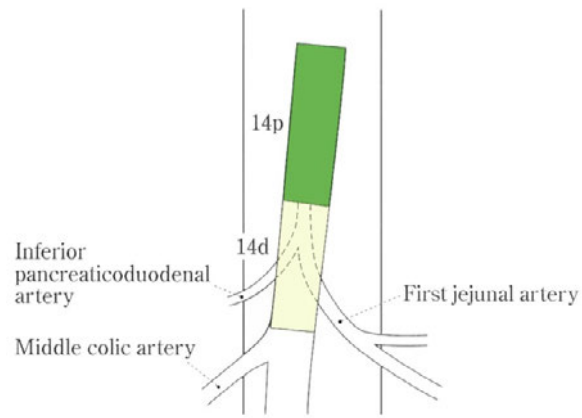


図29. 上腸間膜動脈リンパ節の部位と境界

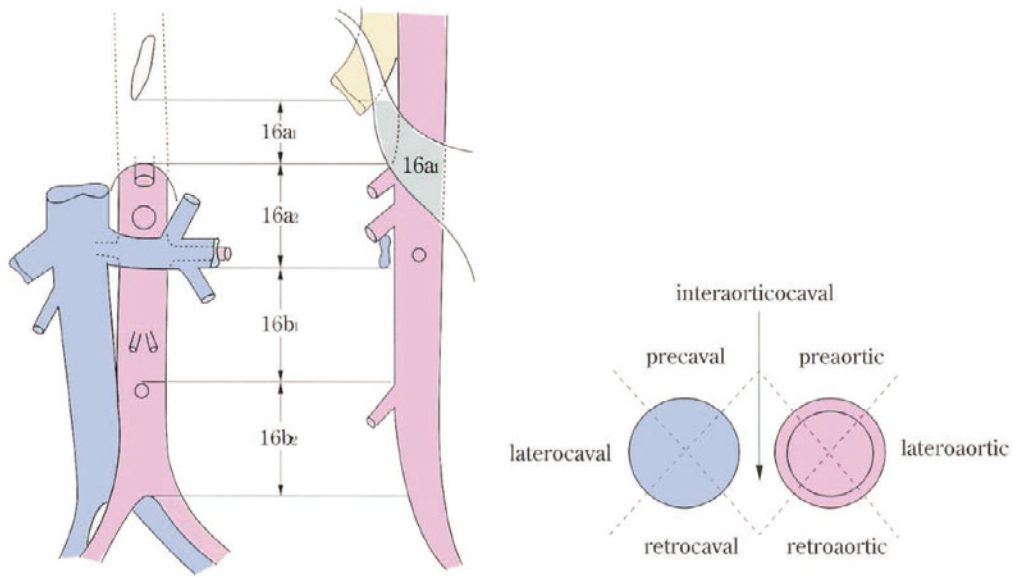


図30. 大動脈周囲リンパ節の部位と境界

(2) 膵臓に関連したリンパ節の番号とリンパ節転移のCT診断基準

図 31 (A-D) に膵臓に関連したリンパ節の番号を示す。複数のリンパ節転移が癒合した大きなリンパ節転移の場合には、番号の決定に迷う部場合もある。膵癌症例では、局所の腫瘍周囲領域、上腸間膜動脈や腹腔動脈周囲、肝十二指腸靭帯、大動脈周囲などにリンパ節転移を認めることが多い。肝十二指腸靭帯には正常例でも CT 上扁平なリンパ節を認めることが多い。また肝硬変などのびまん性肝疾患では高率に肝十二指腸靭帯～大周囲の反応性リンパ節腫大を認める。これらの正常あるいは反応性リンパ節腫大と転移性リンパ節腫大との鑑別は容易ではない。

サイズの短径 10 mm を越える場合にはリンパ節腫大と診断している(図 32)。しかしながら、必ずしも腫大があるからといって転移しているわけではないし、5 mm 以下の小リンパ節であっても組織学的に転移を認める場合がある。

正常あるいは反応性リンパ節腫大は通常造影 CT では淡く均一に濃染されるので、造影で腫大リンパ節内に壊死を示唆する低吸収域を認める場合は転移の可能性が高い(図 33)。また、癒合傾向にあるリンパ節腫大や門脈や動脈を狭窄させるような腫大リンパ節も転移の可能性が高くなる。

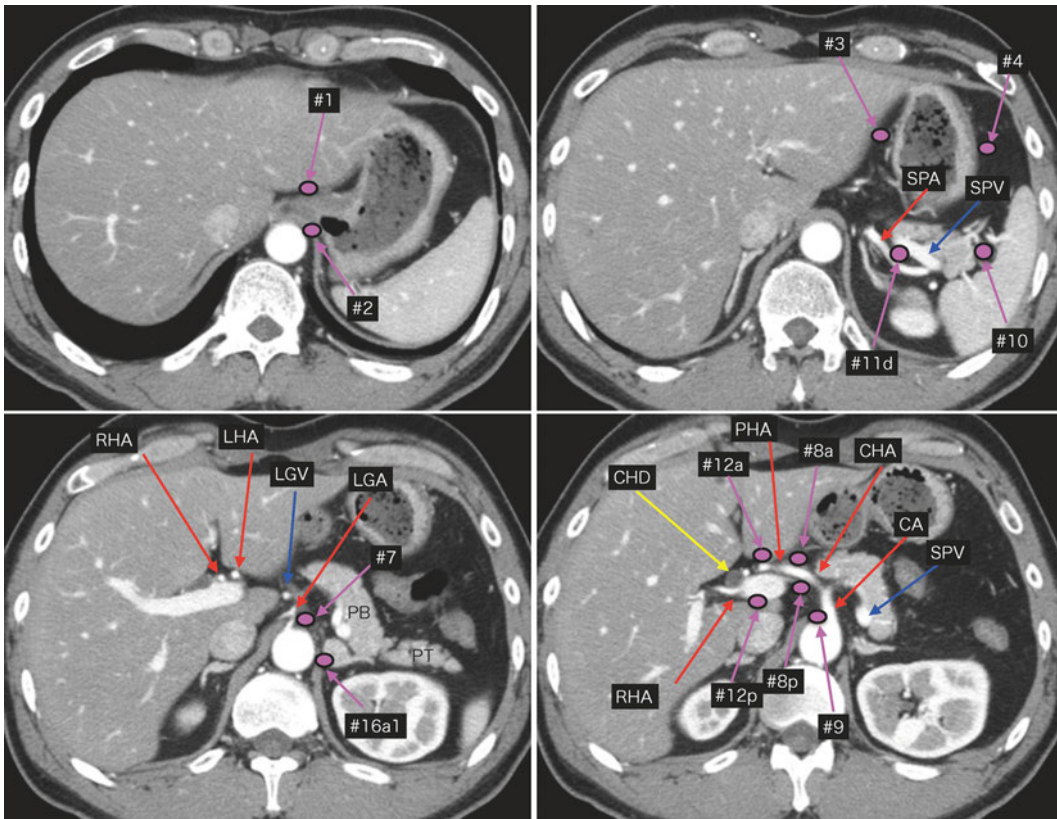


図31A. CTにおける膵臓に関連したリンパ節部位：横断像(1)

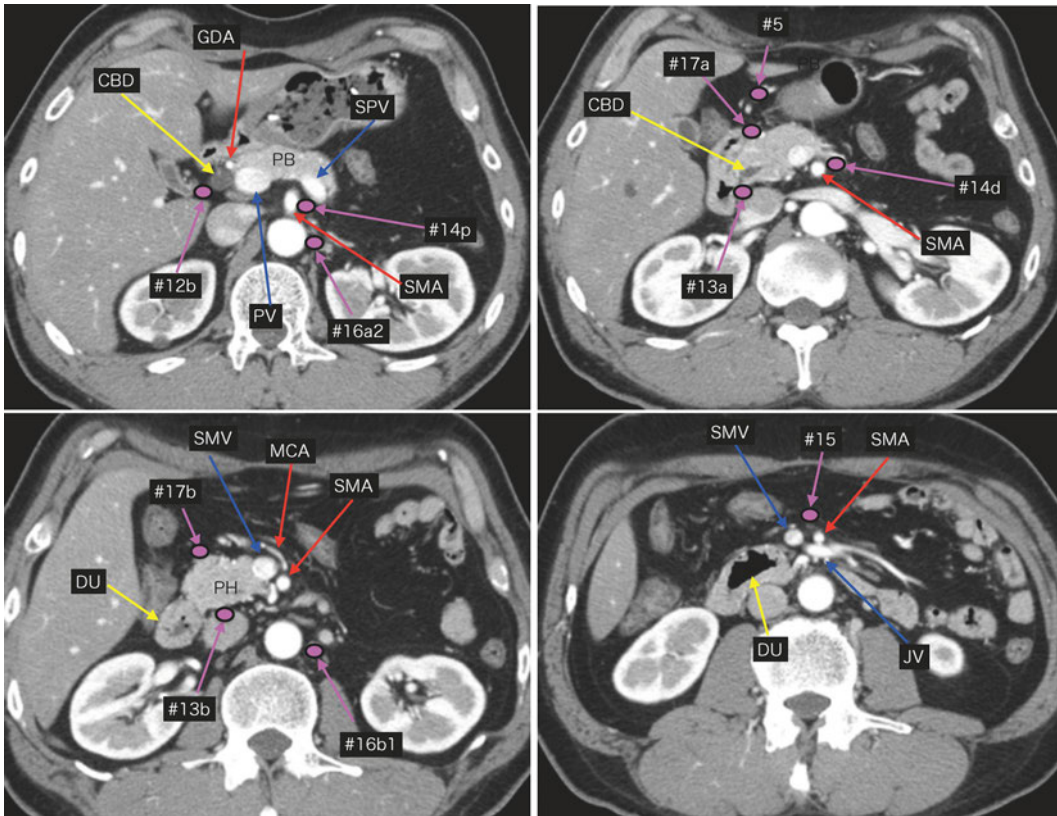


図31B. CTにおける膵臓に関連したリンパ節部位：横断像(2)

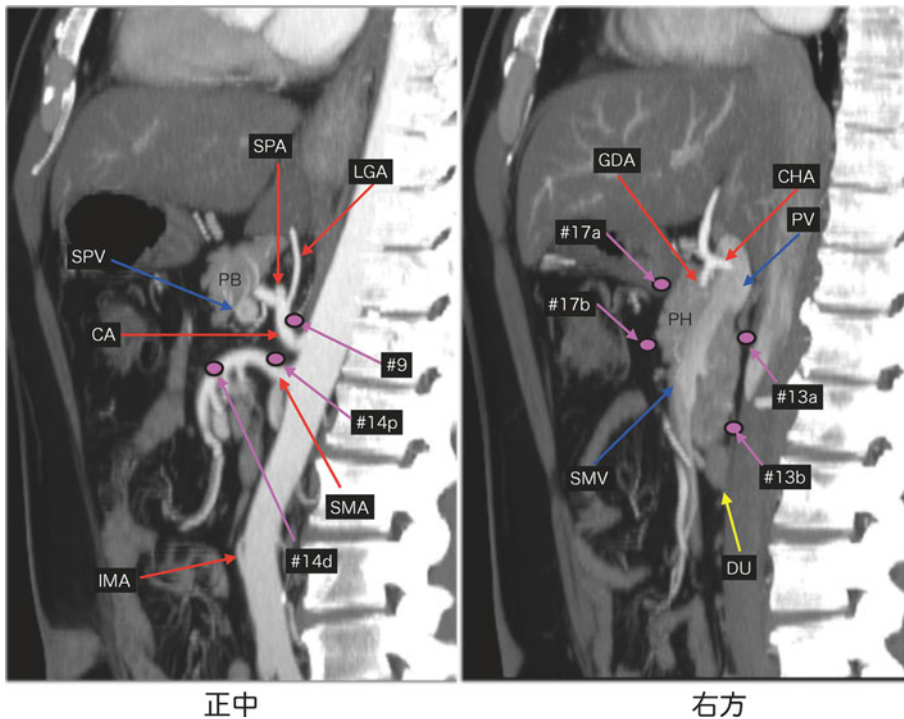


図31C. CTにおける膵臓に関連したリンパ節部位：矢状断MIP像

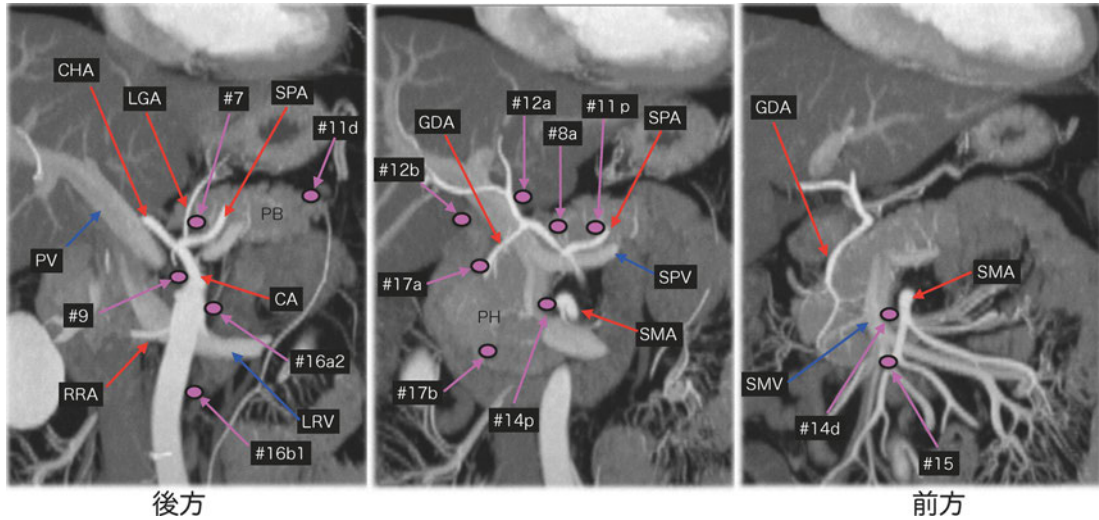


図31D. CTにおける膵臓に関連したリンパ節部位：冠状断MIP像

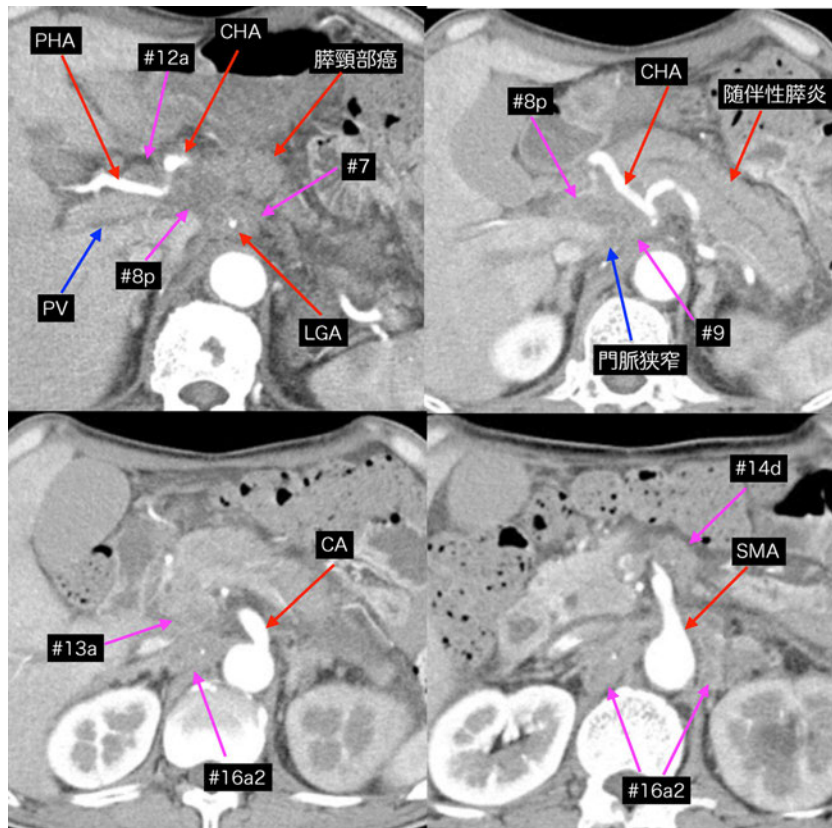


図 32. 膵頸部癌＋多発リンパ節転移

腹腔動脈周囲～肝十二指腸靱帯にかけて癒合したリンパ節腫大を認める。リンパ節はダイナミック CT 動脈相では造影効果が不良である。門脈ならびに総肝動脈が腫大したリンパ節により圧排狭窄を受けている。上腸間膜動脈遠位部や大動脈周囲にもリンパ節腫大を認める。

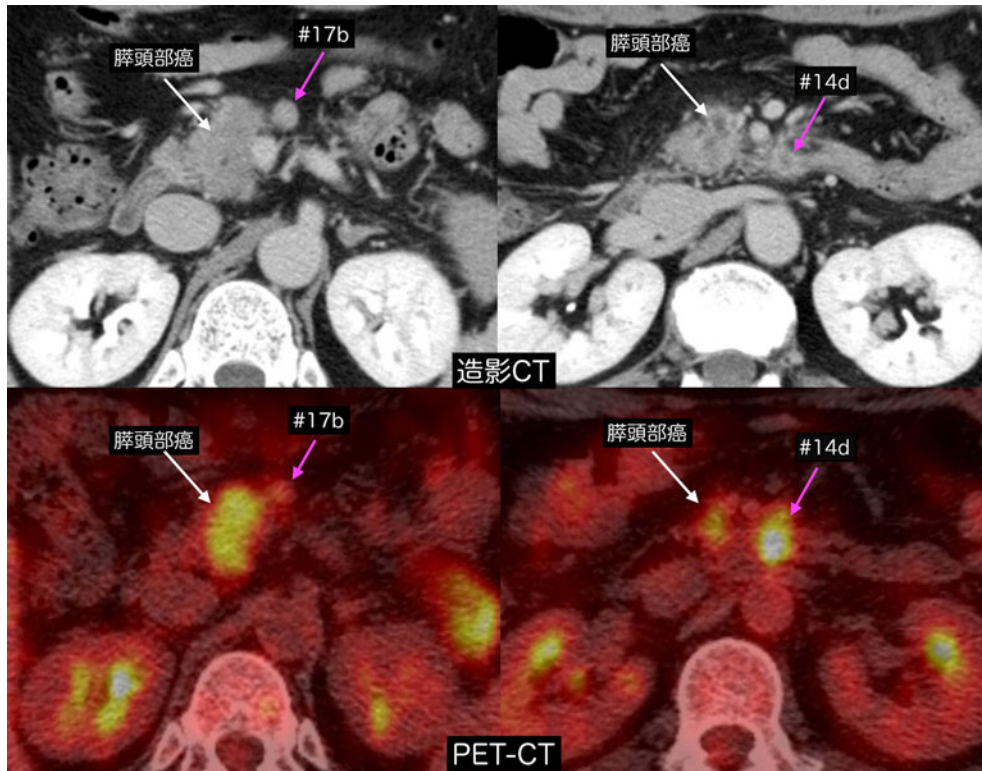


図33. 膵頭部癌+リンパ節転移

膵頭下部前面（#17b）と上腸間膜動脈周囲（#14d）に短径10 mmを超えるリンパ節腫大を認める。#17bは均一に造影され、PETの集積も軽度である。#14dのリンパ節は内部の造影効果が不良で、PETの集積も著明である。経過では#17bのリンパ節は変化なく、反応性腫大と考えられる。#14dリンパ節はさらに増大しており、リンパ節転移と診断した。

(3) 郭清の対象となるリンパ節群分類

腭全摘（TP），腭頭十二指腸切除（PD）あるいは腭体尾部切除（DP）におけるそれぞれのリンパ節群分類を表4に示す。

表4. リンパ節群分類

	腭全摘	腭頭十二指腸切除	腭体尾部切除
1群リンパ節	8a, 8p, 10, 11p, 11d, 13a, 13b, 17a, 17b, 18	8a, 8p, 13a, 13b, 17a, 17b	10, 11p, 11d, 18
2群リンパ節	5, 6, 7, 9, 12a, 12b, 12p, 14p, 14d	5, 6, 12a, 12b, 12p, 14p, 14d	7, 8a, 8p, 9, 14p, 14d
3群リンパ節	1, 2, 3, 4, 16a2, 16b1	1, 2, 3, 4, 7, 9, 10, 11p, 11d, 15, 16a2, 16b1, 18	5, 6, 12a, 12b, 12p, 13a, 13b, 15, 17a, 17b, 16a2, 16b1

2) 領域リンパ節(Regional lymph nodes)

腭臓における領域リンパ節は、腭全摘での2群リンパ節まで（5, 6, 7, 8a, 8p, 9, 10, 11p, 11d, 12a, 12b, 12p, 13a, 13b, 14p, 14d, 17a, 17b, 18）と定義する。これ以外のリンパ節（1, 2, 3, 4, 16a2, 16b1）および3群リンパ節をこえるリンパ節（16a1, 16b2など）に転移を認めた場合は予後不良であることよりM1として扱う。

3) リンパ節転移の記載法

切除例では、リンパ節番号ごとに郭清個数と転移個数を記載する。

(1) リンパ節転移の程度 (N)

NX : 領域リンパ節転移の有無が不明である

N0 : 領域リンパ節に転移を認めない

N1 : 領域リンパ節に転移を認める

N1a : 領域リンパ節に1~3個の転移を認める

N1b : 領域リンパに4個以上の転移を認める

(2) リンパ節転移度

郭清したリンパ節番号ごとの転移度（転移リンパ節数/郭清リンパ節数）と、全郭清リンパ節の転移度を記載する。

Nのカットオフ値は本邦の腭癌登録のデータにてその有用性を確認し、切除例のデータが基となって決定されたものである。（図34~39）

・ 腭癌切除症例の領域リンパ節内におけるリンパ節転移個数と生存率（腭癌登録のデータ）

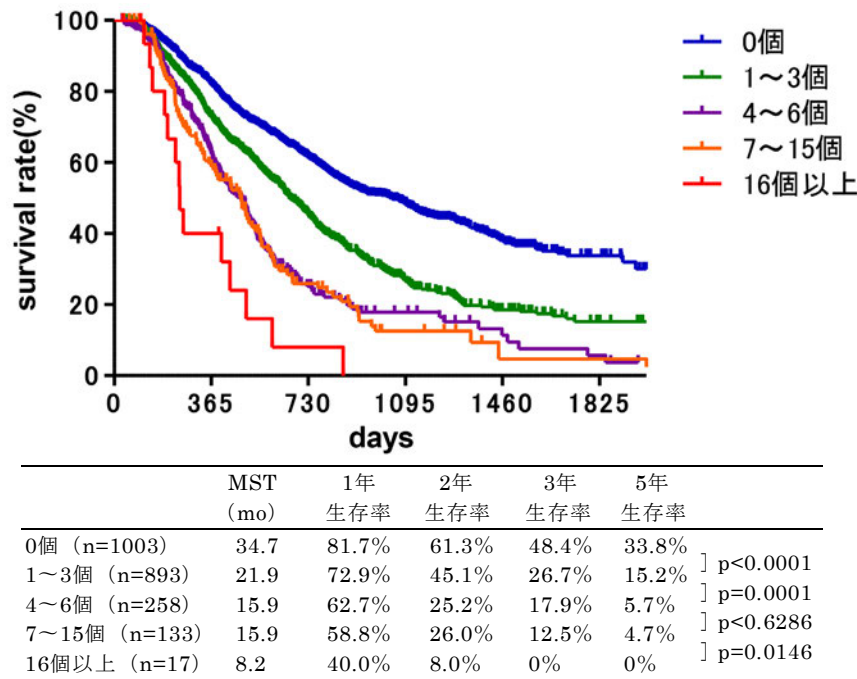


図34. 腭癌切除症例の領域リンパ節*内におけるリンパ節転移個数と生存率

腭癌登録2001~2007 (2304例)

*領域リンパ節：JPS6版の2群内リンパ節

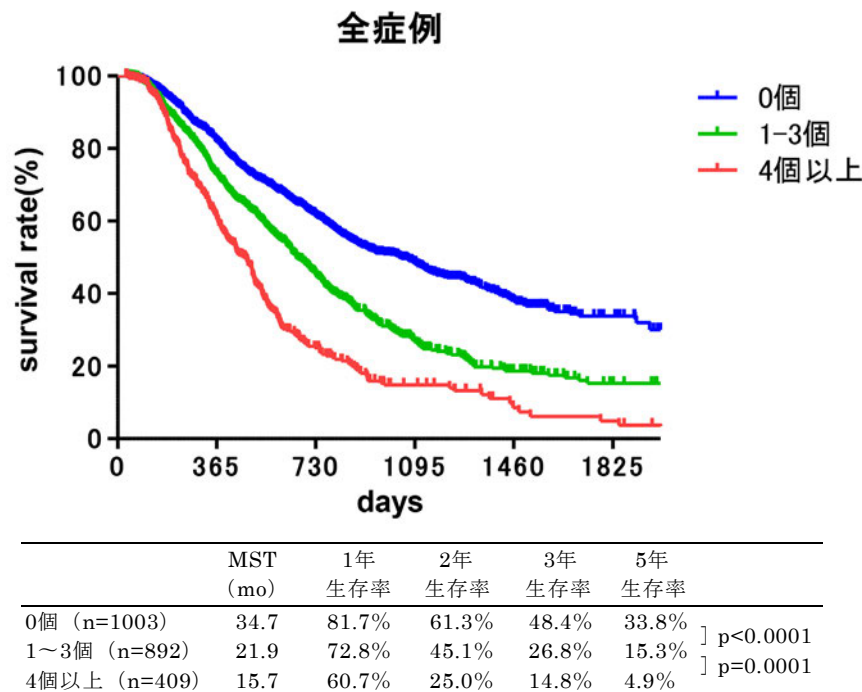
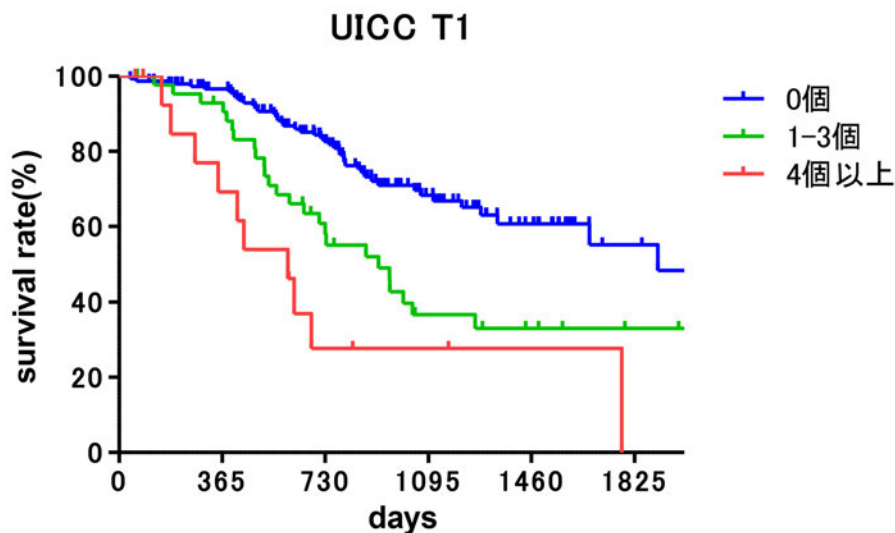


図35. 腭癌切除症例における領域リンパ節*内の転移個数と生存率（全症例）

腭癌登録2001~2007 (2304例; UICC-T1: 211例, T2: 458例, T3: 1388例, T4: 234例)

*領域リンパ節：JPS6版の2群内リンパ節



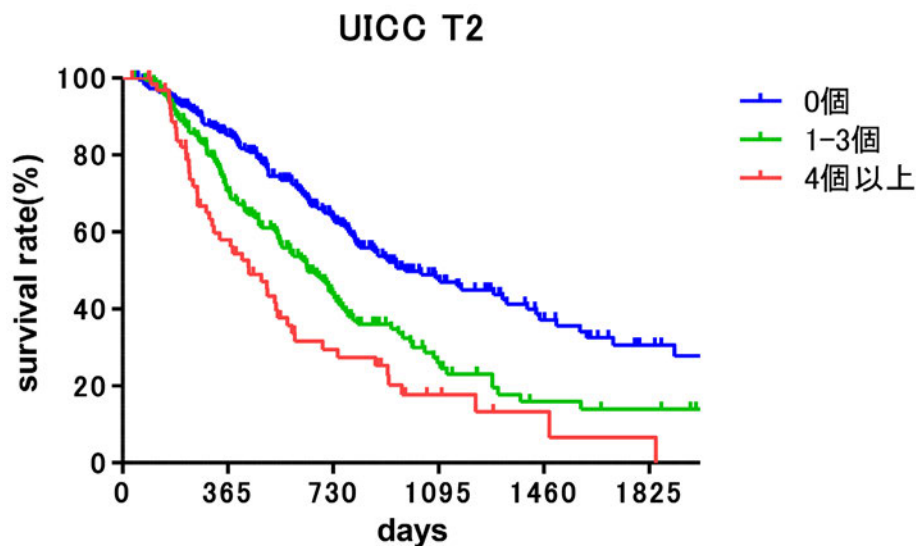
	MST (mo)	1年 生存率	2年 生存率	3年 生存率	5年 生存率
0個 (n=151)	63.6	96.5%	82.6%	68.3%	55.2%
1~3個 (n=45)	21.9	92.9%	57.9%	36.7%	33.0%
4個以上 (n=15)	20.3	69.2%	27.7%	27.7%	0%

— 0個
— 1-3個
— 4個以上

図36. 膵癌切除症例における領域リンパ節*内の転移個数と生存率 (UICC-T1症例)

膵癌登録2001~2007 (UICC-T1: 211例)

*領域リンパ節: JPS6版の2群内リンパ節



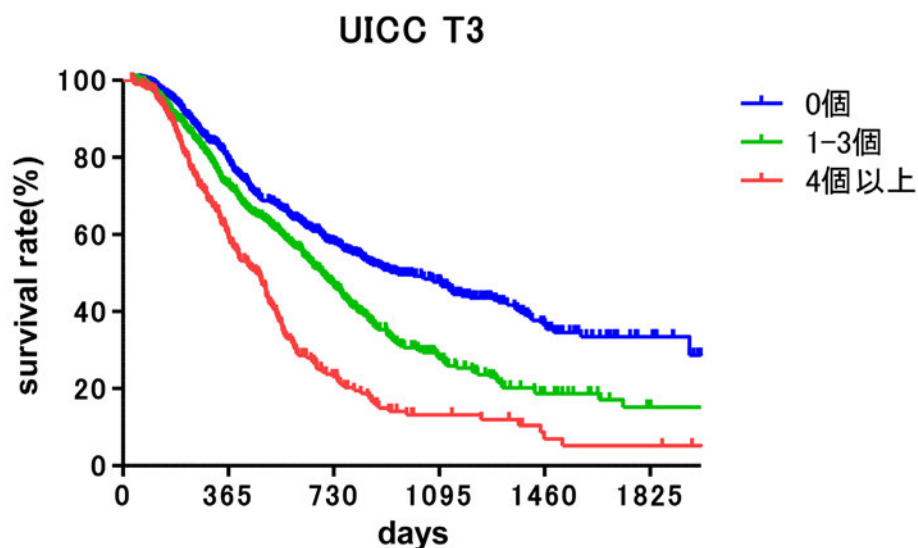
	MST (mo)	1年 生存率	2年 生存率	3年 生存率	5年 生存率
0個 (n=226)	32.6	85.1%	63.1%	48.0%	30.6%
1~3個 (n=167)	21.3	70.6%	43.5%	25.9%	14.0%
4個以上 (n=65)	14.6	57.9%	29.5%	17.7%	6.6%

— 0個
— 1-3個
— 4個以上

図37. 膵癌切除症例における領域リンパ節*内の転移個数と生存率 (UICC-T2症例)

膵癌登録2001~2007 (UICC-T2: 458例)

*領域リンパ節: JPS6版の2群内リンパ節

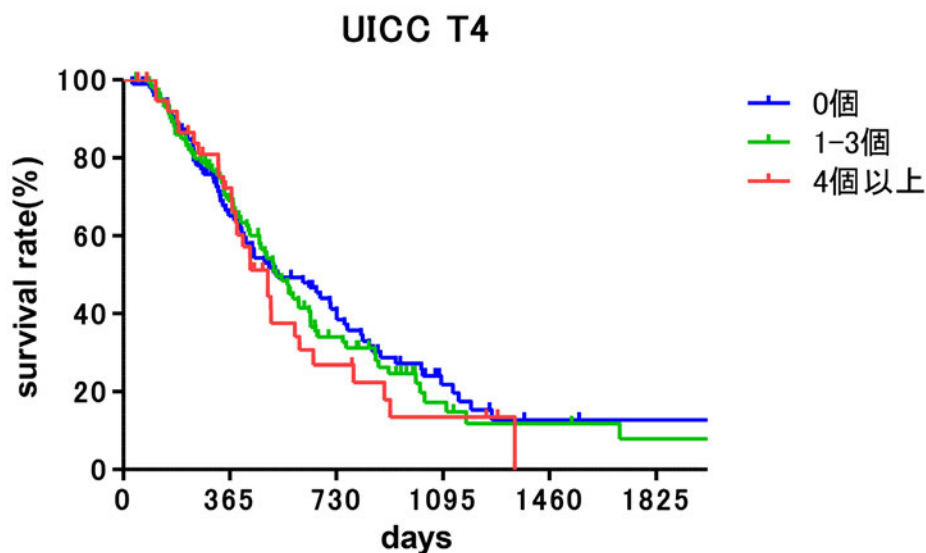


	MST (mo)	1年 生存率	2年 生存率	3年 生存率	5年 生存率	
0個 (n=524)	31.5	78.9%	57.7%	47.7%	33.5%] p<0.0001
1~3個 (n=577)	22.9	72.7%	46.5%	27.9%	15.2%	
4個以上 (n=287)	15.4	59.2%	23.1%	19.2%	5.2%] p=0.0001

図38. 膵癌切除症例における領域リンパ節*の転移個数と生存率 (UICC-T3症例)

膵癌登録2001~2007 (UICC-T3: 1388例)

*領域リンパ節 : JPS6版の2群内リンパ節



	MST (mo)	1年 生存率	2年 生存率	3年 生存率	5年 生存率	
0個 (n=94)	17.6	65.1%	39.9%	21.8%	12.7%] ns
1~3個 (n=101)	17.5	69.0%	34.0%	17.2%	7.9%	
4個以上 (n=39)	16.5	72.2%	26.9%	13.4%	0%] ns

図39. 膵癌切除症例における領域リンパ節*の転移個数と生存率 (UICC-T3, T4症例)

膵癌登録2001~2007 (UICC-T4: 234例)

*領域リンパ節 : JPS6版の2群内リンパ節

3. 遠隔転移の記載

M0 : 遠隔転移を認めない

M1 : 遠隔転移を認める

M1のときはその部位を記載する。部位は次のように表記する

肺 (PUL)	骨髄 (MAR)	骨 (OSS)	胸膜 (PLE)
肝 (HEP)	腹膜 (PER)	脳 (BRA)	副腎 (ADR)
リンパ節 (LYM)	皮膚 (SKI)	その他 (OTH)	

注1 : 3群以遠のリンパ節転移, あるいは群分類に入らないものM1とする。

注2 : 遠隔転移の臨床的な評価は画像診断のみでも可能であるので, MX (遠隔転移の有無が不明) というカテゴリーは不適切と考えられる (MXというカテゴリーを使用すると病期分類ができない結果となることがある)

M1のうち, 特に腹膜転移と肝転移は以下の様に記載する。

1) 腹膜転移 (P) (UICC-TNM表記ではM1 PER)

P0 : 腹膜転移を認めない

P1 : 腹膜転移を認める

2) 肝転移 (H) (UICC-TNM表記ではM1 HEP)

H0 : 肝転移を認めない

H1 : 肝転移を認める

(注) 腹膜転移および肝転移は予後因子として重要であり, それ以外の遠隔転移とは別に扱ってきた伝統に配慮し, これらは別表記とした。M0は当然H0P0であるので, M0と記載するだけで十分である。

【腹腔洗浄細胞診 (CY) (UICC-TNM表記ではcy+)】の記載

CYX : 腹腔洗浄細胞診を行っていない

CY0 : 腹腔洗浄細胞診で癌細胞を認めない

CY1 : 腹腔洗浄細胞診で癌細胞を認める

(注) 腹腔洗浄細胞診 (CY1) は現規約ではM1にいれずに, 今後の検討課題とする。腹腔洗浄細胞診の方法は, 腹腔細胞診の実施方法 (p.69) を参照。

H, P, CYの表記は, 特にこれらに着目した臨床研究や記録で用いる。

4. 進行度 (Stage) (表5)

これまでの本邦規約のStage分類は膵癌登録の切除例のデータをもとに、予後（生存曲線）が層別化できることを最重要課題として決められたものであったが、規約第7版においては、予後の層別化よりも治療方針に重点をおいたものとした。すなわち、Stage IIまでは、切除可能（R）膵癌であり、Stage IIIは切除可能境界（BR）膵癌あるいは局所進行切除不能（UR-LA）膵癌、Stage IVは遠隔転移（UR-M）膵癌に相当する。なお、R, BR, URの定義は切除可能性分類の項(p.54)を参照。

表5. 進行度分類

Stage 0	Tis	N0	M0
Stage IA	T1 (T1a, T1b, T1c)	N0	M0
Stage IB	T2	N0	M0
Stage IIA	T3	N0	M0
Stage IIB	T1 (T1a, T1b, T1c), T2, T3	N1 (N1a, N1b)	M0
Stage III	T4	Any N	M0
Stage IV	Any T	Any N	M1

膵癌取扱い規約分類におけるNの改訂により、N0（領域リンパ節に転移を認めない）、N1（領域リンパ節に転移を認めるもの）とし、リンパ節転移個数によりN1a（領域リンパ節に1～3個の転移を認める）、N1b（領域リンパ節に4個以上の転移を認める）としている（p.46参照）。

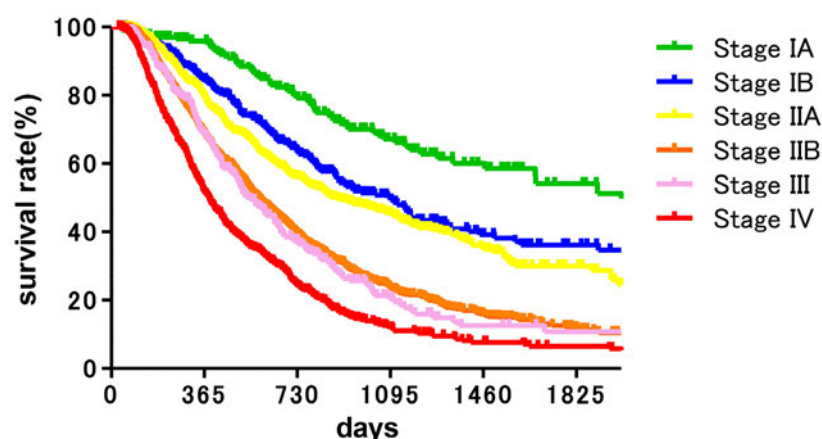
Nのカットオフ値は本邦の膵癌登録のデータにてその有用性を確認し、切除例のデータが基となって決定されたものである。（p.47～49, 図34～39）

【参考】TNM分類第7版における膵臓癌（膵臓外分泌腺癌およびカルチノイドを含む膵神経内分泌腫瘍）における進行度分類

Stage 0	Tis	N0	M0
Stage IA	T1	N0	M0
Stage IB	T2	N0	M0
Stage IIA	T3	N0	M0
Stage IIB	T1, T2, T3	N1	M0
Stage III	T4	Any N	M0
Stage IV	Any T	Any N	M1

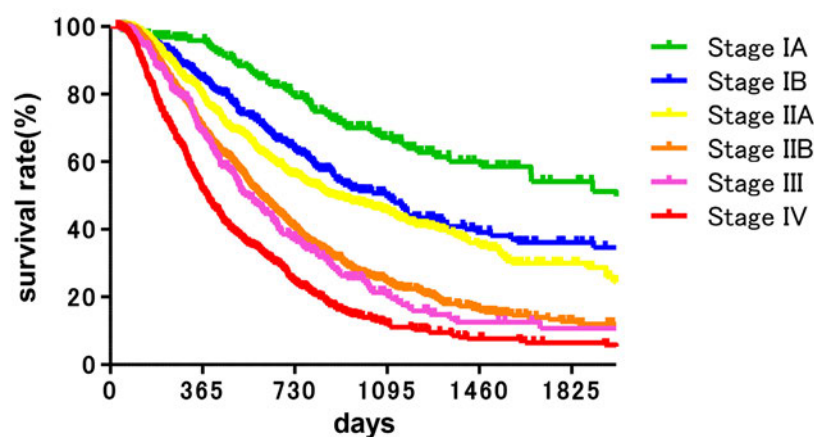
TNM 分類第 7 版の N 分類は、N0 は所属リンパ節転移なし、N1 は所属リンパ節転移ありであり、付図の TNM 分類 (UICC) 第 7 版 2009 (p.133) を参照。

・膵癌登録症例における進行度（Stage）別の生存率（膵癌登録データ）



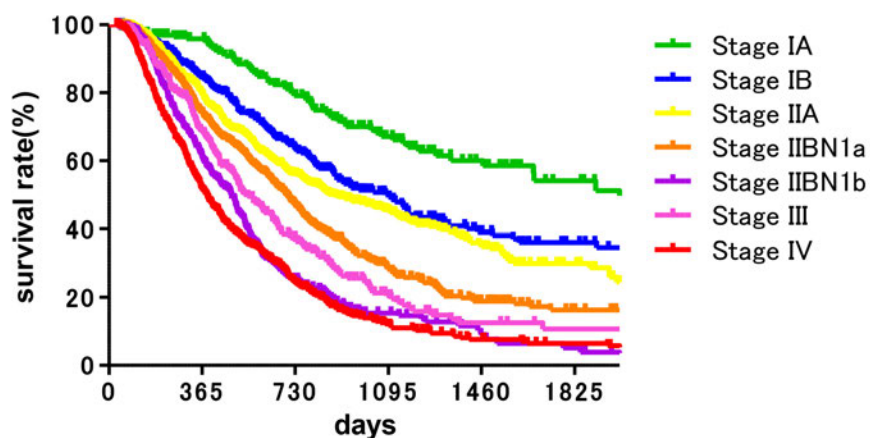
	MST (mo)	1年 生存率	2年 生存率	3年 生存率	5年 生存率	
Stage IA (n=201)	69.4	95.9%	79.1%	67.1%	54.1%] p<0.0001
Stage IB (n=310)	36.1	84.7%	63.3%	50.0%	36.2%	
Stage IIA (n=615)	29.4	79.3%	56.0%	45.3%	29.9%] p=0.0757
Stage IIB (n=1367)	19.2	68.6%	39.2%	23.4%	11.8%] p<0.0001
Stage III (n=257)	18.1	68.4%	36.9%	20.4%	10.7%] p=0.4195
Stage IV (n=565)	12.7	51.5%	24.2%	12.2%	6.5%] p<0.0001

図 40. 膵癌登録症例における進行度（Stage）別の生存率（全症例：3315 例，Stage IIB 症例では転移個数の記載のないものも含めて解析，2001～2007 年）



	MST (mo)	1年 生存率	2年 生存率	3年 生存率	5年 生存率	
Stage IA (n=201)	69.4	95.9%	79.1%	67.1%	54.1%] p<0.0001
Stage IB (n=310)	36.1	84.7%	63.3%	50.0%	36.2%	
Stage IIA (n=615)	29.4	79.3%	56.0%	45.3%	29.9%] p=0.0757
Stage IIB (n=1118)	19.7	69.8%	40.2%	24.3%	12.7%] p<0.0001
Stage III (n=257)	18.1	68.4%	36.9%	20.4%	10.7%] p=0.2472
Stage IV (n=565)	12.7	51.5%	24.2%	12.2%	6.5%] p<0.0001

図 41. 膵癌登録症例における進行度（Stage）別の生存率（全症例：3066 例，Stage IIB 症例では転移個数の記載のない 249 例は除外して解析，2001～2007 年）



	MST (mo)	1年 生存率	2年 生存率	3年 生存率	5年 生存率	
Stage IA (n=201)	69.4	95.9%	79.1%	67.1%	54.1%] p<0.0001
Stage IB (n=310)	36.1	84.7%	63.3%	50.0%	36.2%	
Stage IIA (n=615)	29.4	79.3%	56.0%	45.3%	29.9%] p=0.0757
Stage IIB-N1a (n=761)	23.1	74.0%	46.7%	28.3%	16.3%] p<0.0001
Stage IIB-N1b (n=357)	16.0	60.9%	25.3%	15.4%	5.2%] p<0.0001
Stage III (n=257)	18.1	68.4%	36.9%	20.4%	10.7%] p=0.0090
Stage IV (n=565)	12.7	51.5%	24.2%	12.2%	6.5%] p<0.0001

図 42. 膵癌登録症例における進行度 (Stage) 別の生存率 (全症例 : 3066 例, Stage IIB 症例では転移個数の記載のない 249 例は除外して解析, 2001~2007 年)

5. 切除可能性分類 (Resectability Classification)

膵癌は、各種画像診断法の進歩した現在においても、半数以上の症例は診断時にすでに遠隔転移や局所進行のために切除の対象とはならない。局所進行のために切除不能とされる因子としては、上腸間膜静脈(SMV)や門脈(PV)への浸潤、上腸間膜動脈(SMA)や腹腔動脈(CA)、総肝動脈(CHA)への浸潤があげられる。これまで本邦では、切除可能性に関する分類はなく、その判断は施設独自のものや米国NCCNガイドラインに準ずるものなど様々であった。米国NCCNガイドラインでは、2006年頃から多相造影下のMDCTの所見に基づいて切除可能性分類の定義をしており、臨床試験や治療方針を立てるうえで用いられている。しかし、NCCNガイドラインも年毎に微細な変更が加えられ、基準もさらに細くなり、膵臓を専門にする外科医でないと利用が難しいものになっている。そこで、本規約では、膵臓外科医が中心となり、内科医、画像診断医、病理医との協議を重ねることで、客観的で受け入れ易い基準（膵ダイナミックCT画像に基づく）を作成した。

切除可能性分類は、その基準を標準的手術により肉眼的にも組織学的にも癌遺残のないR0切除が可能かどうかという視点から、切除可能(Resectable: R)、切除可能境界(Borderline resectable: BR)、切除不能(Unresectable: UR)にわけられる。すなわち、Rは標準的手術によってR0切除が達成可能なもの、BRは標準的手術のみでは組織学的に癌遺残のあるR1切除となる可能性が高いもの、局所進行によるURは大血管浸潤を伴うため肉眼的に癌遺残のあるR2切除となる可能性が高いものである。なお、本規約の切除可能性分類では、腫瘍の主座は規定せず、また動脈の破格は問わない。

1) 切除可能性分類

切除可能 (Resectable): R

SMV/PV に腫瘍の接触を認めない、もしくは接触・浸潤が 180 度未満でみられるが閉塞を認めないもの。SMA, CA, CHA と腫瘍との間に明瞭な脂肪組織を認め、接触・浸潤を認めないもの。

切除可能境界 (Borderline resectable): BR

門脈系と動脈系の浸潤により細分する。

BR・PV (門脈系への浸潤のみ)

SMA, CA, CHA に腫瘍の接触・浸潤は認められないが、SMV/PV に 180 度以上の接触・浸潤あるいは閉塞を認め、かつその範囲が十二指腸下縁を越えないもの（注1）。

BR・A (動脈系への浸潤あり)

SMA あるいは CA に腫瘍との 180 度未満の接触・浸潤があるが、狭窄・変形は認めないもの。CHA に腫瘍の接触・浸潤を認めるが、固有肝動脈や CA への接触・浸潤を認めないもの。

注1：画像上，腫瘍の SMV/PV への接触・浸潤あるいは閉塞が，十二指腸下縁以遠に進展している場合，再建が困難となるため。

注2：門脈系と動脈系ともに接触もしくは浸潤例は BR-A とする。

切除不能 (Unresectable): UR

遠隔転移の有無により細分する。

UR-LA (局所進行)

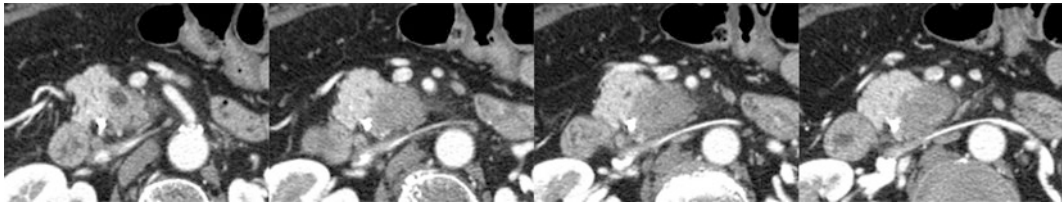
SMV/PV に腫瘍との 180 度以上の接触・浸潤あるいは閉塞を認め，かつその範囲が十二指腸下縁をこえるもの。SMA あるいは CA に腫瘍との 180 度以上の接触・浸潤を認めるもの。CHA に腫瘍の接触・浸潤を認め，かつ固有肝動脈および CA に接触・浸潤が及ぶもの。大動脈に腫瘍の接触・浸潤を認めるもの。

UR-M (遠隔転移あり)

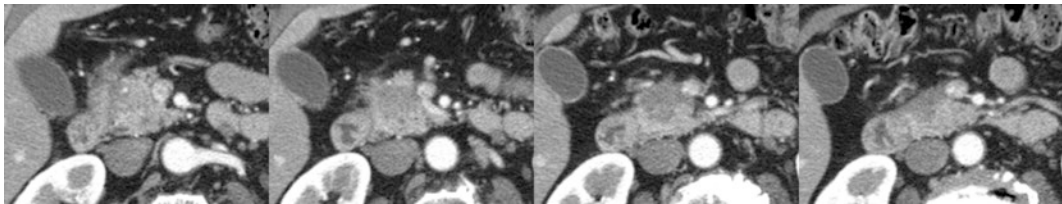
M1 (領域リンパ節以外の転移を有する場合も含む) 症例。

3群以遠のリンパ節転移・群分類に入らないものも遠隔転移とする。

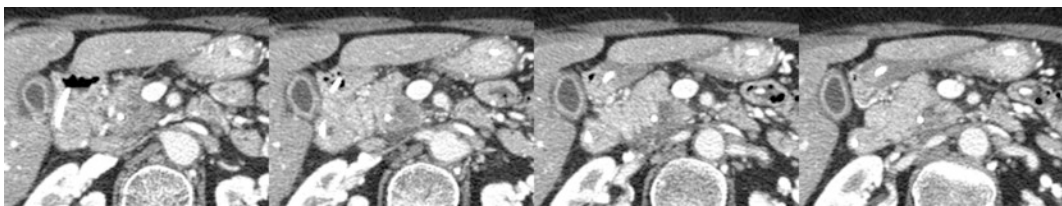
2) 切除可能性分類におけるCT画像の実際



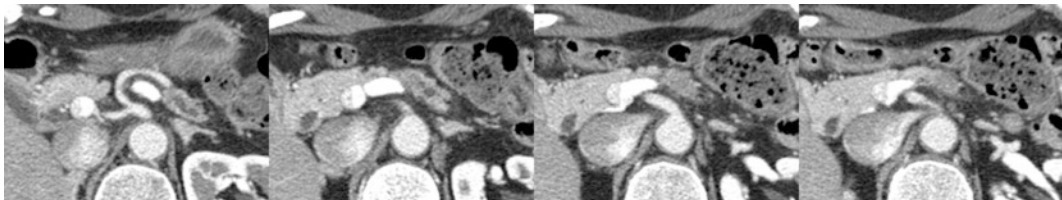
R : PLph II ~ PLsma はみられるが, SMA に接触・浸潤はみられない。SMV には 180 度未満の接触・浸潤がみられる。(膵頭部癌)



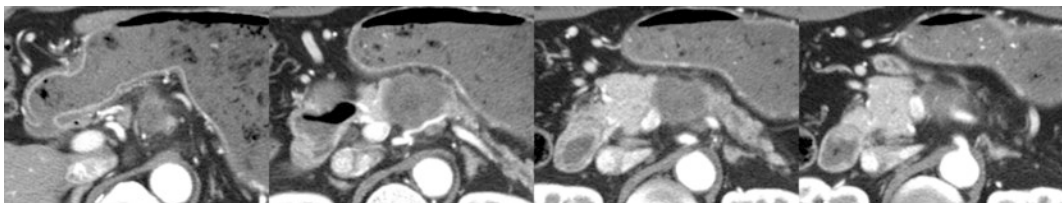
R : SMV に 180 度未満の接触・浸潤がみられる。(膵頭部癌)



R : PLph II ~ PLsma はみられるが, SMA に接触・浸潤はみられない。SMV には 180 度未満の接触・浸潤がみられる。(膵頭部癌)

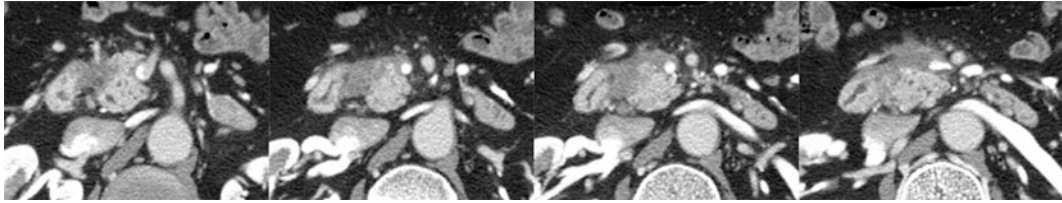


R : RP から進展する PLsma がみられるが, SMA に接触・浸潤はみられない。(膵体部癌)

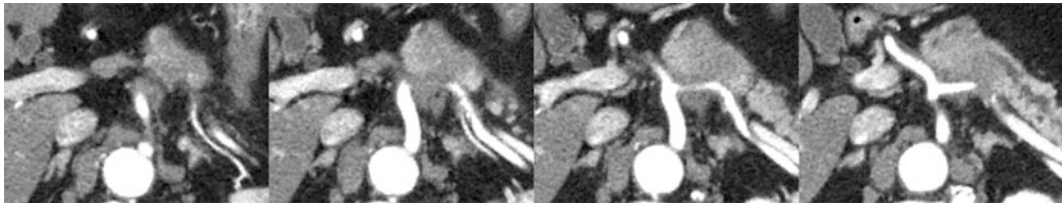


R : SPA, SPV に接触・浸潤がみられ SPV は閉塞している。SMV/PV に 180 度未満の接触・浸潤がみられるが, CHA, CA, SMA への接触・浸潤はみられない。(膵体部癌)

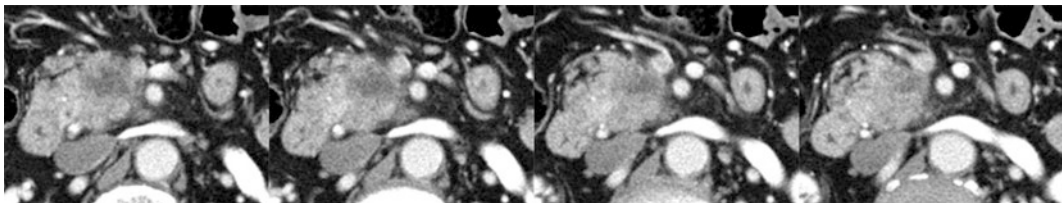
図 43. Resectable (R) の CT



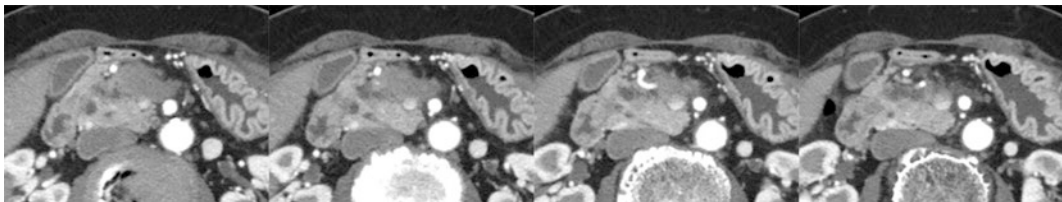
BR-PV : SMA に腫瘍の接触・浸潤はみられないが，SMV に 180 度以上の接触・浸潤がみられる。（膵頭部癌）



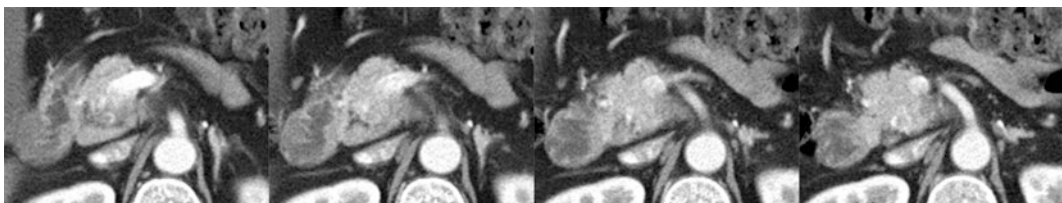
BR-A : CA に 180 度未満の接触・浸潤がみられるが，狭窄・変形はみられない。SPA，CHA に接触・浸潤がみられる。（膵体尾部癌）



BR-A : SMA に 180 度未満の接触・浸潤がみられるが，狭窄・変形はみられない。（膵頭部癌）

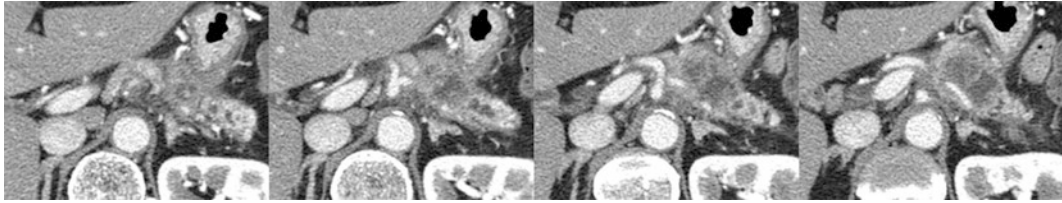


BR-A : SMA に 180 度未満の接触・浸潤がみられるが，狭窄・変形はみられない。（膵頭部癌）

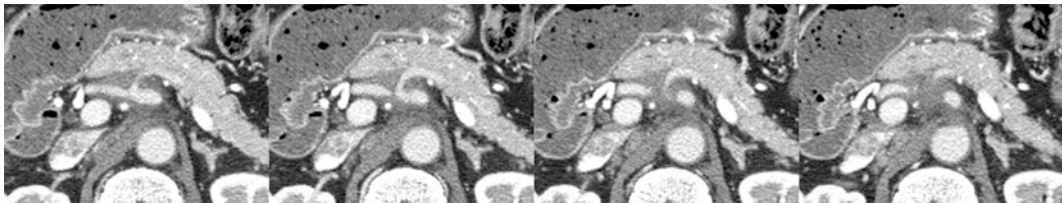


BR-A : SMA に 180 度未満の接触・浸潤がみられるが，狭窄・変形はみられない。（膵頭部癌）

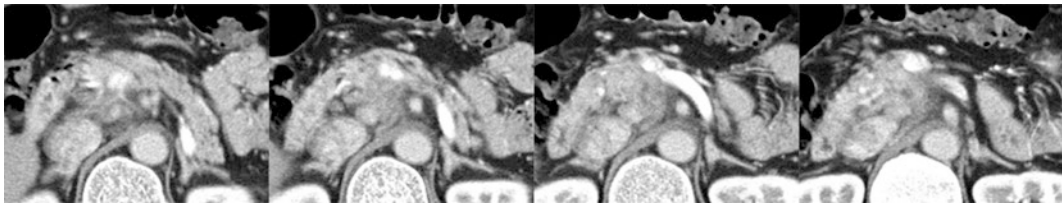
図 44. Borderline resectable (BR) の CT



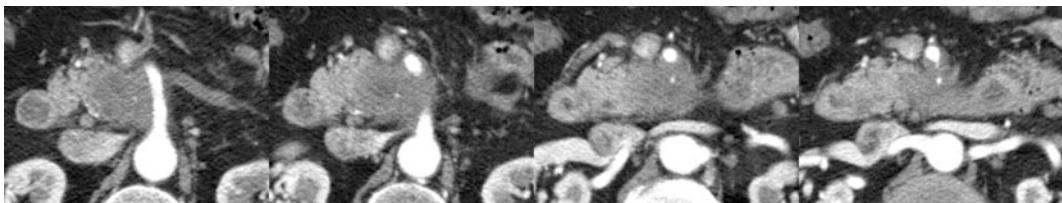
UR-LA : CA に 180 度以上の接触・浸潤がみられる。(膵体尾部癌)



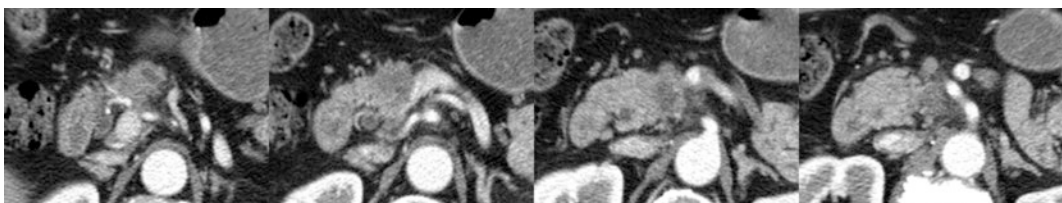
UR-LA : CA に 180 度以上の接触・浸潤がみられる。(膵頭部癌)



UR-LA : CA に 180 度以上の接触・浸潤がみられる。(膵体部癌)



UR-LA : SMA に 180 度以上の接触・浸潤がみられる。(膵頭部癌)



UR-LA : CHA は全周性の接触・浸潤がみられ、さらに SMA, CA に 180 度未満の接触・浸潤がみられる。(膵頭部癌)

図 45. UR-LA の CT

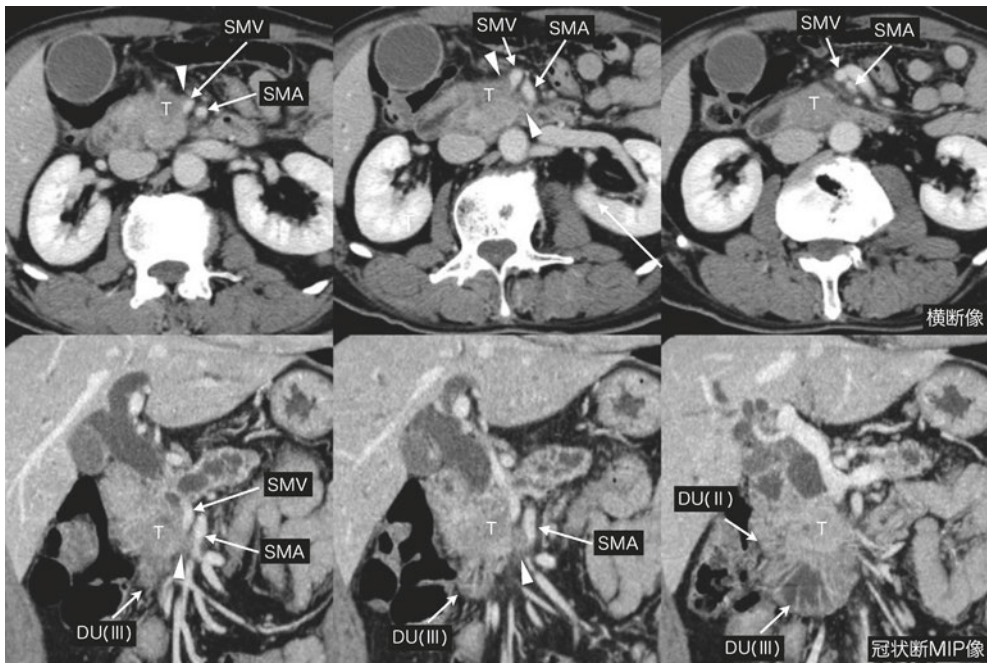


図46. 膵頭部癌，上腸間膜動脈周囲神経叢浸潤，上腸間膜静脈浸潤（十二指腸水平脚レベルまで）

膵頭部癌(T)が前方および内側に進展し，上腸間膜静脈(SMV)および上腸間膜動脈(SMA)に浸潤を認める(矢頭)。腫瘍浸潤は十二指腸水平脚(DUⅢ)に及んでいるが，十二指腸より下方には達していない。DU(Ⅱ):十二指腸下行脚

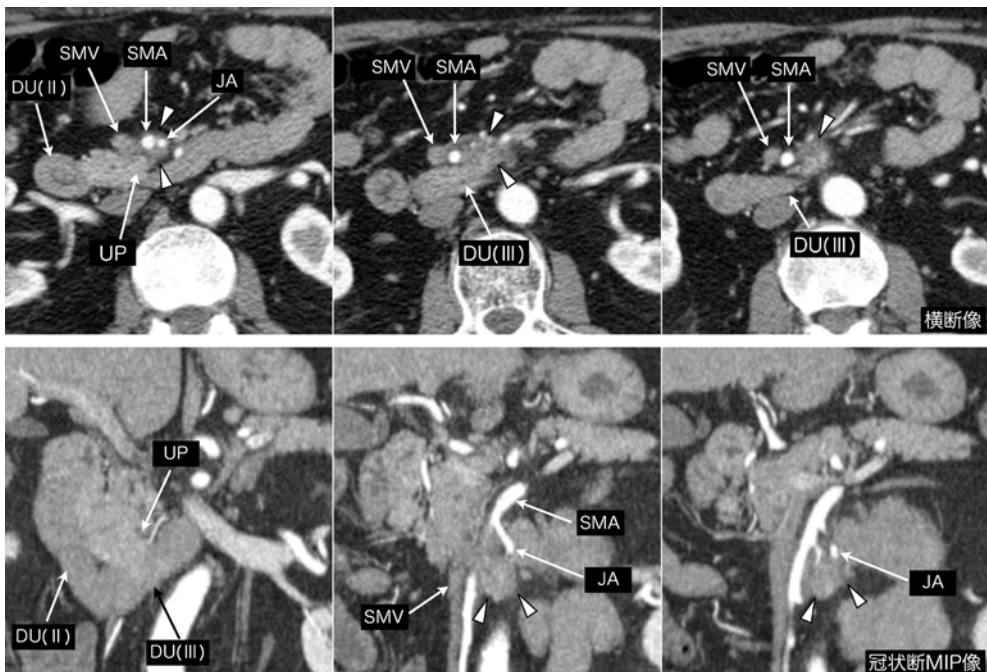


図47. 膵鉤部癌，上腸間膜動脈周囲神経叢浸潤（十二指腸より下方まで浸潤あり）

膵鉤部癌が上腸間膜動脈(SMA)および空腸動脈(JA)周囲に沿って下方に浸潤し(矢頭)，十二指腸水平脚(DUⅢ)より下方のレベルまで達している。UP:膵鉤部，DU(Ⅱ):十二指腸下行脚，SMV:上腸間膜静脈

IV. 外科的治療

1. 手術の種類

1) 手術の内容

膵切除術

姑息手術（胆管空腸吻合，胃空腸吻合によるバイパス術など）

その他の手術（試験開腹，審査腹腔鏡など）

2) 手術の到達法

開腹下

腹腔鏡補助下（HALS: hand-assisted laparoscopic surgeryを含む）

腹腔鏡下（Robot手術も含む）

その他

2. 膵切除術式の記載

1) 切除術式の種類

膵頭切除 PHR: pancreatic head resection

膵頭十二指腸切除 PD: pancreatoduodenectomy

幽門輪温存膵頭十二指腸切除 PPPD: pylorus-preserving PD

亜全胃温存膵頭十二指腸切除 SSPPD : subtotal stomach-preserving PD

十二指腸温存膵頭切除 DPPHR: duodenum-preserving PHR

膵頭十二指腸第II部切除 PHRSD: pancreatic head resection with segmental duodenectomy

その他の膵頭切除

尾側膵切除 DP: distal pancreatectomy

膵尾部切除 DP (tail)

膵体尾部切除 DP (body-tail)

尾側膵亜全摘 DP(subtotal)

脾温存膵体尾部切除 SPDP : spleen-preserving DP

腹腔動脈合併膵体尾部切除 DP-CAR : DP with en-bloc celiac axis resection

膵全摘 TP: total pancreatectomy

膵全摘 TP: total pancreatectomy

幽門輪温存膵全摘 PPTP: pylorus-preserving TP

脾温存膵全摘 SPTP: spleen-preserving TP

幽門輪温存脾温存膵全摘 PPSPTP: pylorus-preserving, spleen-preserving TP

十二指腸温存膵全摘 DPTP: duodenum-preserving TP

全膵十二指腸第II部切除 TPSD: TP with segmental duodenectomy

膵中央切除 MP: middle pancreatectomy

膵部分切除 PP: partial pancreatectomy

膵核出術 EN: enucleation

注：亜全摘（subtotal resection）とは膵の2部（portion）を越えた切除とする。

記載例：PD (subtotal), DP (subtotal)

2) 合併切除臓器

十二指腸，胃，結腸，肝，脾，門脈系，動脈系などを合併切除した場合は，その臓器名を記載する。

3) 再建術式の種類

(1) PD, PPPD, SSPPD後の再建術式

PD, PPPD, SSPPD後の再建術式を、膵、胆管、胃のそれぞれと空腸との吻合を、空腸口側からの順位によって分類する。

I型 (PD-I, PPPD-I, SSPPD-I)	胆管, 膵, 胃の順に吻合
II型 (PD-II, PPPD-II, SSPPD-II)	膵, 胆管, 胃の順に吻合
III型 (PD-III, PPPD-III, SSPPD-III)	a. 胃, 膵, 胆管の順に吻合 b. 胃, 胆管, 膵の順に吻合
IV型 (PD-IV, PPPD-IV, SSPPD-IV)	その他の吻合

(2) 膵再建法の種類

- A 膵空腸吻合
- B 膵胃吻合
- C 膵十二指腸吻合
- D 膵膵吻合

これらについては以下のごとく分類する。

1. 膵管・粘膜吻合法(duct-to-mucosa anastomosis)

注) 膵管・粘膜吻合法には膵実質を含めた膵管と漿膜筋層を含めた粘膜との吻合も含む。

2. 陥入法(invagination or dunking method)

3. その他の吻合法

記載例 : SSPPD-II-A-1

PPPD-IV-B-2

DPPHR-C-1

MP-A-2

MP-D

3. リンパ節郭清度の分類

D0 : 第1群リンパ節の郭清を行わないか, その郭清が不完全なもの

D1 : 第1群リンパ節のみの郭清を行ったもの

D2 : 第1群および第2群リンパ節の郭清を行ったもの

D3 : 第1群, 第2群および第3群リンパ節の郭清を行ったもの

4. 局所腫瘍遺残度の評価

原発巣を含めて切除が行われた場合, その組織学的, 肉眼的な局所遺残腫瘍 (residual tumor: R) の状態を以下のごとく分類する。なお, 切除断端および剥離面における癌浸潤の有無の判定は注を参照のこと。

RX : 不明

R0 : 遺残腫瘍を認めない

R1 : 病理組織学的検索で, 遺残腫瘍を認める

R2 : 肉眼的に遺残腫瘍を認める

R0の場合, 断端から癌浸潤部までの最も近接する距離 (mm) を記載することが望ましい。

注: 切除断端および剥離面における癌浸潤の有無の判定

1) 膵切除断端 (pancreatic cut end margin: PCM)

PCM 0 : 癌浸潤を認めない

PCM 1 : 癌浸潤を認める

PCMX : 癌浸潤が不明である

2) 胆管切除断端 (bile duct cut end margin: BCM)

BCM 0 : 癌浸潤を認めない

BCM 1 : 癌浸潤を認める

BCMx : 癌浸潤が不明である

3) 膵周囲剥離面 (dissected peripancreatic tissue margin: DPM)

DPM 0 : 癌浸潤を認めない

DPM 1 : 癌浸潤を認める

DPMx : 癌浸潤が不明である。

NCCN guideline 2015ではDPMをさらに細分化しており, SMA margin, Posterior margin, Portal vein groove margin, Anterior surfaceとし, 断端までの距離を記載することを推奨している。

V. 治療成績

1. 患者数

- 1) 入院症例総数
- 2) 手術症例総数
- 3) 非手術症例総数
- 4) 切除症例総数
- 5) 手術直接死亡総数
- 6) 術後在院死亡総数

*：手術直接死亡とは入院中，退院後を問わず，術後30日以内に死亡したものを指す。

2. 予後調査

- 1) 生存：生存確認年月日
- 2) 死亡：死亡年月日
- 3) 消息不明：最終生存確認年月日

3. 死因

- 1) 手術関連死：外科合併症による死亡，または外科合併症に伴って発症した疾患による死亡
- 2) その他の治療関連死：化学療法や放射線療法などによる死亡
- 3) 原病死
- 4) 他病死：病名を記載する
- 5) 事故死（自殺を含む）
- 6) 死因不明

4. 再発形式

- 1) 残膜再発
- 2) 膜床部（膜切除部）再発
- 3) 腹膜再発
- 4) 肝再発
- 5) 肝以外の血行性再発
- 6) リンパ行性再発（膜床部以外）
- 7) 再発形式不明

5. 生存率

生存率の成績には，算出方法（Kaplan-Meier法など），有意差検定方法（generalized Wilcoxon検定など）を記載するとともに，対象とした母集団の種類（手術例，切除例，化学療法例など）および消息不明率を明記する。

VI. 切除材料の取扱いと検索方法

1. 切除膵（または摘出膵）の取扱い

- (1) 摘出膵を腹側ならびに背側より肉眼的に観察する。この際、膵の被膜ならびに剥離面への癌の浸潤の有無を調べる^注。

注1：癌の浸潤が被膜あるいは剥離面にある場合、あるいはその疑いがある場合には、その場所の広がり性状を記載し、かつ癌の浸潤が最も著しいと思われる部位について組織学的検索を行う。

注2. 組織学的癌遺残度の判定には、Inking法などを用いることが望ましい。

(Verbeke CS. Resection margins and R1 rates in pancreatic cancer--are we there yet? *Histopathology*, 2008;52:787-96)

- (2) 十二指腸の切開は、十二指腸の外側あるいは後壁で十二指腸の縦軸に沿って行い、十二指腸乳頭・副乳頭、十二指腸粘膜の状態を観察する（[図48](#)）^注。

注：十二指腸の両切断端を閉鎖し、ホルマリン液を注入固定後に切開する方法もある。

- (3) 総胆管や主膵管の検索は、固定前に開いて行う方法と、固定後に連続輪切り切片を作製し断面を観察しながら行う方法とがある。前者の場合、一般には総胆管か主膵管のどちらか一方を開け^{注1}、総胆管は後面から（[図49](#)）、主膵管は前面から開ける。後者の総胆管あるいは膵管を開けないで固定する場合には、上皮の固定をよくするために総胆管および主膵管にホルマリン液を注入することを勧める^{注2}。

注1：総胆管と主膵管の両方を開けると、標本の形がくずれて後にオリエンテーションがつかなくなることがある。

注2：胆管上皮や膵管上皮は自家融解を起こしやすいので、できるだけ早期に固定する必要がある。このような配慮は、組織診断の難しい病変の検索のみならず、種々の免疫組織化学的検索や遺伝子検索のためにも有用である。

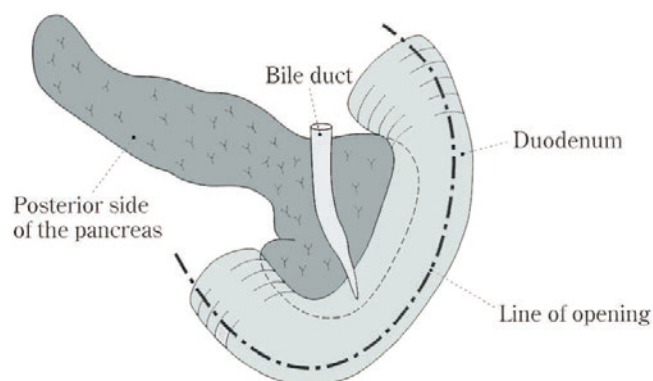


図 48. 十二指腸切開

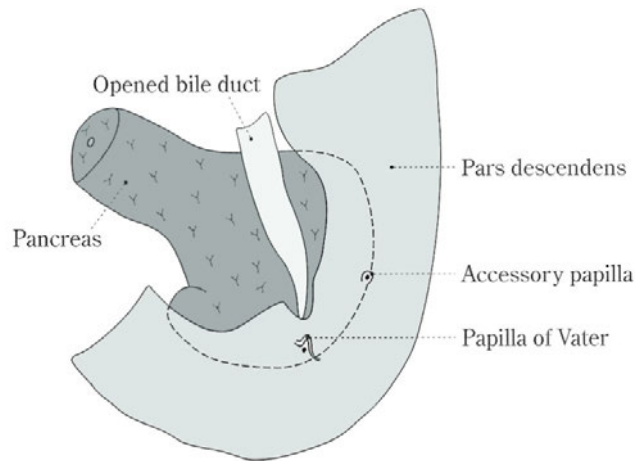


図 49. 膵内胆管切開方法（膵後面よりみた図）

2. 切り出し方法

1) 膵頭十二指腸切除標本の場合

十二指腸乳頭開口部を通る Kerckring 嚙壁に平行する割面を起点とし、口側および肛門側に約 5 mm 間隔の連続組織片をつくる。その際、副乳頭を含む切片には、その中心部を通る標本をつくる（図 50a-(1), 図 50 b）^注。

注：十二指腸から膵頭部にいれる割は、必ずしも平行である必要はない。図 50a-(1)

下段のように総胆管や主膵管の輪切りが同時に観察しやすいように扇状に切るのも一法である。

2) 膵体尾部切除標本の場合

切除断端から 5 mm 間隔で、膵の長軸に直角な組織片を連続してつくる（図 50a-(2), 図 50b）。

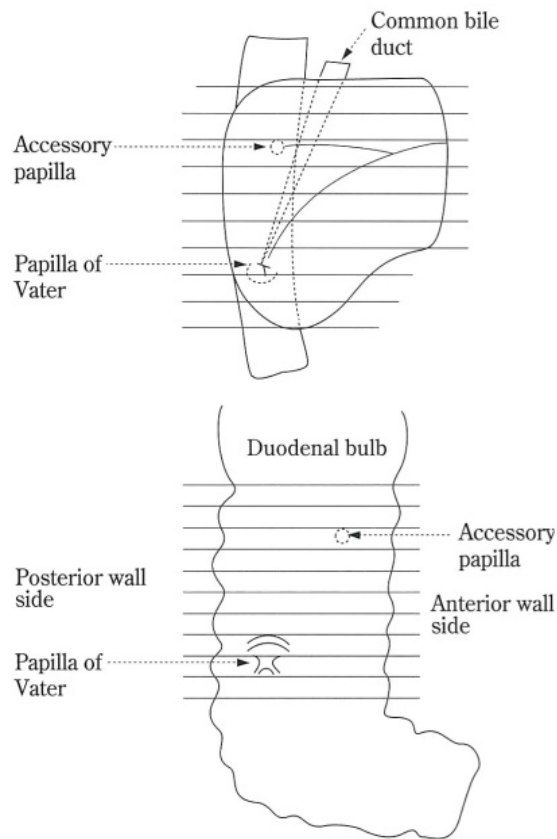
3) 膵全摘標本の場合

1) と 2) を併用して行う。

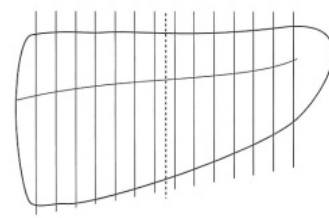
注 1：切除標本の外観，割面は物差しなどを添えて写真撮影を行う。

注 2：Axial 断面で切り出すと，術前 CT 画像との比較が容易となる。

(1) 膵頭十二指腸切除の場合



(2) 尾側膵切除の場合



〈他の剖面の入れ方〉

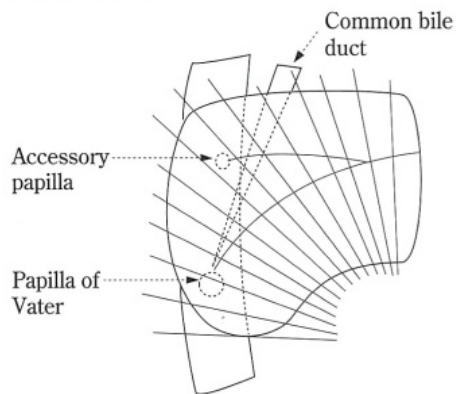


図 50a. 膵頭十二指腸切除および尾側膵切除標本の切り出し方法

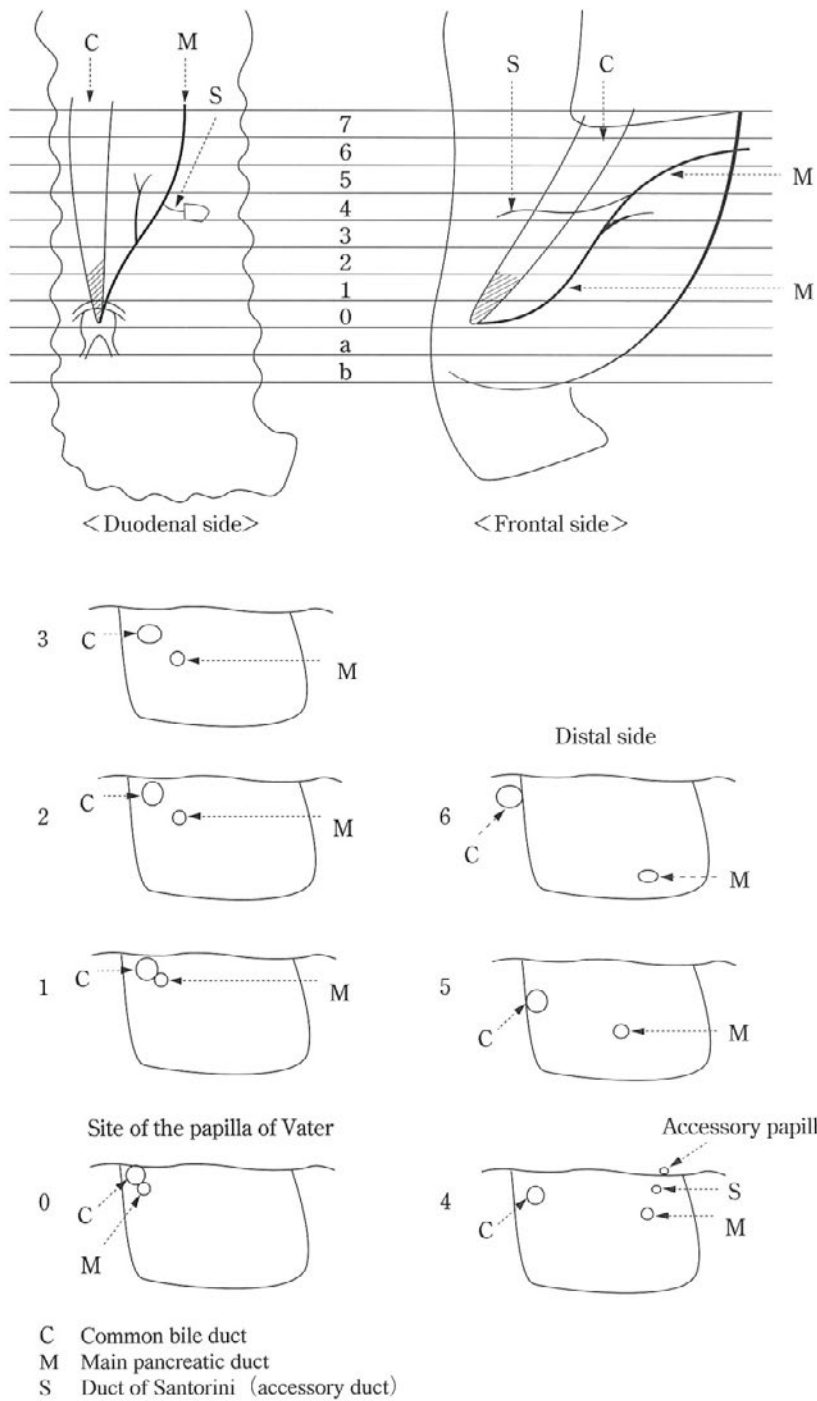


図 50b. 膵頭十二指腸切除標本の切り出し方法（十二指腸側および前面からみた総胆管および膵管との関係と，連続切片の断面を示す）

3. 腹腔細胞診の実施方法

開腹直後に、腹水がある場合は腹水を、ない場合は生理食塩液100mlを静かに腹腔内に注入し、Douglas窩より洗浄液を採取して検査を行う。

腹水および洗浄液を遠沈する。

沈澱をスライドグラスに載せ、すりあわせ塗抹を行う。

染色法はPapanicolaou染色，Giemsa染色を基本として，必要があれば免疫染色を追加する。

VII. 膵腫瘍の組織所見

1. 膵腫瘍の組織型分類 ICD-O code
- [1] 上皮性腫瘍 Epithelial neoplasms
- A. 外分泌腫瘍 Exocrine neoplasms
1. 漿液性腫瘍 Serous neoplasms (SNs)
- a) 漿液性（嚢胞）腺腫 Serous (cyst-) adenoma (SA/SCA) 8441/0
- b) 漿液性嚢胞腺癌 Serous cystadenocarcinoma (SCC) 8441/3
2. 粘液性嚢胞腫瘍 Mucinous cystic neoplasms (MCNs)
- a) 粘液性嚢胞腺腫 Mucinous cystadenoma (MCA)
- (同義語 : MCN with low- or intermediate-grade dysplasia in WHO classification 2010) 8470/0
- b) 粘液性嚢胞腺癌 Mucinous cystadenocarcinoma (MCC), noninvasive 8470/2
- (同義語 : MCN with high-grade dysplasia in WHO classification 2010)
- c) 粘液性嚢胞腺癌 Mucinous cystadenocarcinoma (MCC), invasive 8470/3
- (同義語 : MCN with an associated invasive carcinoma in WHO classification 2010)
3. 膵管内腫瘍
- a) 膵管内乳頭粘液性腫瘍 Intraductal papillary mucinous neoplasms (IPMNs)
- (1) 膵管内乳頭粘液性腺腫 Intraductal papillary mucinous adenoma 8453/0
- (同義語 : IPMN with low- or intermediate-grade dysplasia in WHO classification 2010)
- (2) 膵管内乳頭粘液性腺癌，非浸潤性 Intraductal papillary mucinous carcinoma, noninvasive 8453/2
- (同義語 : IPMN with high-grade dysplasia in WHO classification 2010)
- (3) 膵管内乳頭粘液性腺癌，浸潤性 Intraductal papillary mucinous carcinoma, invasive 8453/3
- (同義語 : IPMN with an associated invasive carcinoma in WHO classification 2010)
- *IPMN 組織型(胃型，腸型，膵胆道型，好酸性細胞型)の記載が推奨される
- b) 膵管内管状乳頭腫瘍 Intraductal tubulopapillary neoplasms (ITPNs)
- (1) 膵管内管状乳頭腺癌，非浸潤性 Intraductal tubulopapillary carcinoma, non-invasive 8503/2
- (2) 膵管内管状乳頭腺癌，浸潤性 Intraductal tubulopapillary carcinoma, invasive 8503/3
- c) 膵上皮内腫瘍性病変 Pancreatic intraepithelial neoplasia (PanIN)

- (1) 低異型度膵上皮内腫瘍性病変 Low-grade PanIN (同義語 : PanIN-1 or -2 in WHO classification 2010)
- (2) 高異型度膵上皮内腫瘍性病変 High-grade PanIN 8148/2
(同義語 : PanIN-3 in WHO classification 2010, 上皮内癌 carcinoma in situ (CIS) (規約第 6 版))
4. 浸潤性膵管癌 Invasive ductal carcinomas (IDCs)
- a) 腺癌 adenocarcinoma (同義語 : pancreatic ductal adenocarcinoma, PDAC)
- i) 高分化型 well differentiated type (tub1/pap) 8500/31
- ii) 中分化型 moderately differentiated type (tub2) 8500/32
- iii) 低分化型 Poorly differentiated adenocarcinoma (por) 8500/33
- b) 腺扁平上皮癌 Adenosquamous carcinoma (asc) 8560/3
- c) 粘液癌 Mucinous carcinoma (muc) 8480/3
(同義語 : colloid carcinoma)
- d) 退形成癌 Anaplastic carcinoma 8020/3
(同義語 : 未分化癌 undifferentiated carcinoma)
- i) 多形細胞型退形成癌 pleomorphic type
- ii) 紡錘細胞型退形成癌 spindle cell type
- iii) 破骨型多核巨細胞を伴う退形成癌 with osteoclast-like giant cells 8035/3
5. 腺房細胞腫瘍 Acinar cell neoplasms (ACNs)
- a) 腺房細胞腺腫 Acinar cell cystadenoma (ACA) 8551/0
- b) 腺房細胞癌 Acinar cell carcinoma (ACC) 8550/3
- B. 神経内分泌腫瘍 Neuroendocrine neoplasms
1. 神経内分泌腫瘍 Neuroendocrine tumors (NETs, G1, G2) 8240/3(G1),
8249/3(G2), 8150/3 (非機能性G1・G2)
2. 神経内分泌癌 Neuroendocrine carcinoma (NEC) 8246/3
- C. 併存腫瘍 Combined neoplasms
- D. 分化方向の不明な上皮性腫瘍 Epithelial neoplasms of uncertain differentiation
1. 充実性偽乳頭状腫瘍 Solid-pseudopapillary neoplasm (SPN) 8452/3
2. 膵芽腫 Pancreatoblastoma 8971/3
- E. 分類不能 Unclassifiable
- F. その他 Miscellaneous

[2] 非上皮性腫瘍

各当該規約などで規定。

(血管腫 Hemangioma, リンパ管腫 Lymphangioma, 平滑筋肉腫 Leiomyosarcoma, 悪性リンパ腫 Malignant lymphoma, 傍神経節腫 Paraganglioma, その他 Others)

2. 癌の間質量


癌組織中の間質結合織の量により以下のように分類する。

- 髄様型 medullary type (**med**) : 間質量のきわめて少ないもの
- 中間型 intermediate type (**int**) : 髄様型と硬性型の間にあるもの
- 硬性型 scirrhous type (**sci**) : 間質量の多いもの

3. 癌の浸潤増殖様式

癌巣の辺縁部における最も優勢な浸潤様式を以下のように分類する。

- INF **a** : 癌巣が膨張圧排性の発育を示し、周囲組織との間に一線が画されるもの
- INF **b** : INF **a**とINF **c**の間にあるもの
- INF **c** : 癌巣がバラバラに浸潤し、周囲組織との境界が不明瞭なもの



4. リンパ管侵襲

- ly0 : 認められないもの
- ly1 : 軽微なもの
- ly2 : 中等度のもの
- ly3 : 高度のもの

5. 静脈侵襲

- v0 : 認められないもの
- v1 : 軽微なもの
- v2 : 中等度のもの
- v3 : 高度のもの

説明：癌細胞のリンパ管侵襲，静脈侵襲，尿管浸潤の判定に困難を感じる 경우가少なくない。この場合，弾力線維染色は，静脈の弾性線維を明らかにするので，静脈侵襲の有無決定に役立つことが多い。

6. 膵内神経浸潤

- ne0 : 認められないもの
- ne1 : 軽微なもの
- ne2 : 中等度のもの
- ne3 : 高度のもの

7. 主膵管内進展

浸潤癌において、浸潤部の範囲を超えてみられる主膵管内の腫瘍の拡がり。

- mpd 0 : 認められないもの
- mpd 1 : 認められるもの^注
- mpd x : 判定できない場合

注：主膵管内進展の距離を記載する（図51）。膵頭十二指腸切除または膵体尾部切除材料では、切除断端からの距離も記載する。なお膵管内腫瘍の進展は図2（p.17）を参考にして記載し、膵管内腫瘍由来の浸潤癌における主膵管内進展は下図に準じること。

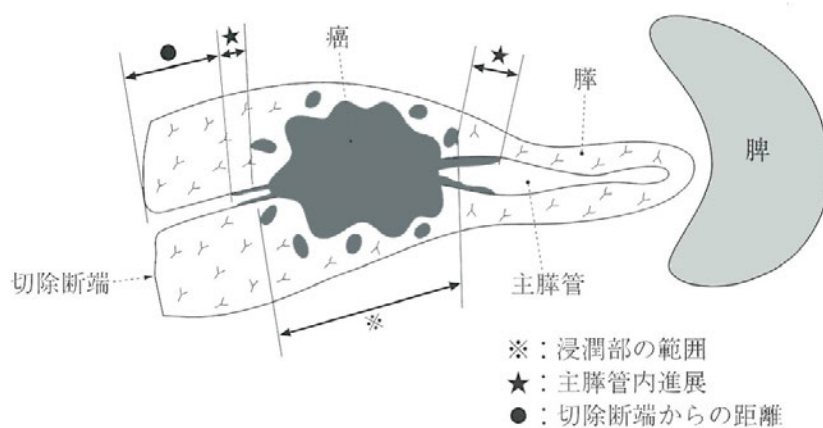


図 51. 主膵管内進展の計測

★●を計る。

8. 組織学的分類の説明

[1] 上皮性腫瘍 Epithelial neoplasms

A. 外分泌腫瘍 Exocrine neoplasms

1. 漿液性腫瘍 Serous neoplasms (SNs)

- a) 漿液性嚢胞腺腫 Serous cystadenoma (SCA) (同義語 : Serous adenoma in WHO classification 2010)

中年女性の膵体尾部に好発する。被膜の薄い凹凸した類球形腫瘍で、壁の薄い径数 mm までの小嚢胞からなる多房性腫瘍であることが多いが、その一部に大きな嚢胞腔 (>径 10 mm) を含むものや、大きな嚢胞が主体の腫瘍もある (macrocytic serous cystadenoma)。内容は水様透明な液体である。断面で星紡状の線維化あるいは石灰化がみられることがある。小嚢胞内面を被う上皮は一層性で、細胞は立方状あるいは扁平で、細胞質はグリコーゲンが豊富で明るく核は小型で丸い。核分裂像はほとんどみられない。同様の腫瘍細胞が腺様、腺房状に増殖し肉眼的に充実性に見えるものもある (solid serous adenoma)。

- b) 漿液性嚢胞腺癌 Serous cystadenocarcinoma (SCC)

上記の腺腫に対応する悪性腫瘍で、稀な腫瘍である。組織像からの鑑別は難しく、転移 (肝転移など) を確認できない限り診断できない。

2. 粘液性嚢胞腫瘍 Mucinous cystic neoplasms (MCNs)

- a) 粘液性嚢胞腺腫 Mucinous cystadenoma (MCA)

(同義語 : MCN with low- or intermediate-grade dysplasia (2010 年版 WHO 分類*))

- b) 粘液性嚢胞腺癌 Mucinous cystadenocarcinoma (MCC), noninvasive

(同義語 : MCN with high-grade dysplasia (2010 年版 WHO 分類*))

- c) 粘液性嚢胞腺癌 Mucinous cystadenocarcinoma (MCC), invasive

(同義語 : MCN with an associated invasive carcinoma (2010 年版 WHO 分類*))

* WHO Classification of Tumours of the Digestive System (Bosman FT, Carneiro F, Hruban RH, Theise ND, eds, IARC, Lyon, France 2010)

中～高年女性の膵尾部に好発する、通常厚い線維性被膜をもつ巨大球形の単～数房性の腫瘍で、内容は粘液性あるいは粘血性であり、内面は平滑、顆粒状、あるいは出血びらん性である。内腔に突出する隆起や嚢胞隔壁内の結節性病変は悪性を示唆する。通常、主膵管との交通は画像診断上確認されないが、手術標本で膵管造影を行うと交通が証明されることがある。嚢胞内面は平坦～乳頭状に増殖し、種々の程度の異型を呈する粘液性高円柱上皮で被覆されている。上皮異型の程度が上皮内癌に満たないものは粘液性嚢胞腺腫 (MCA) とし、上皮内癌相当のものは粘液性嚢胞腺癌、非浸潤性 (MCC, noninvasive) として、嚢胞壁あるいは嚢胞壁外に浸潤する場合を粘液性嚢胞性腺癌、浸潤性 (MCC, invasive) とする。上皮は剥離してわずかにしかみられない場合もある。上皮下に小血管に富み、集簇した紡錘形細胞よりなる卵巣様間質 (ovarian-type stroma) が特徴的に認められる。高齢あるいは変性や炎症性反応が強い際は卵巣様間質が不明瞭の場合がある。浸潤をみる際は浸潤成分の組織型および浸潤径 を記載する。

3. 膵管内腫瘍

a) 膵管内乳頭粘液性腫瘍 Intraductal papillary mucinous neoplasms (IPMNs)

(1) 膵管内乳頭粘液性腺腫 Intraductal papillary mucinous adenoma

(同義語：IPMN with low- or intermediate-grade dysplasia (2010 年版 WHO 分類*))

(2) 膵管内乳頭粘液性腺癌，非浸潤性 Intraductal papillary mucinous carcinoma, noninvasive

(同義語：IPMN with high-grade dysplasia (2010 年版 WHO 分類*))

(3) 膵管内乳頭粘液性腺癌，浸潤性 Intraductal papillary mucinous carcinoma, invasive

(同義語：IPMN with an associated invasive carcinoma (2010 年版 WHO 分類*))

粘液を入れた肉眼的な膵管拡張を特徴とする膵管上皮性腫瘍で，病変の主座が，主膵管にあるものは主膵管型，分枝にあるものは分枝型，両方にまたがるものは混合型とする。拡張膵管内面に種々の乳頭状構造および異型を呈する腫瘍性上皮の増生を見る。上皮の異型の程度および浸潤の有無により上記 (1) - (3) に分類・診断され，上皮異型の程度が上皮内癌に満たないものは膵管内乳頭粘液性腺腫(IPMA)，上皮内癌相当のものは膵管内乳頭粘液性腺癌，非浸潤性 (IPMC, noninvasive) とされ，膵管壁あるいは膵管壁外に浸潤をみる場合が膵管内乳頭粘液性腺癌，浸潤性(IPMC, invasive) とされる。浸潤をみる際は浸潤成分の組織型および浸潤径 を記載する。乳頭構造は以下の 4 型，すなわち，胃腺窩あるいは幽門腺上皮に類似した胃型(gastric type)，腸杯細胞あるいは絨毛状腫瘍に類似した腸型(intestinal type)，複雑で不整な構造を示す膵胆道型(pancreatobiliary type)，好酸性細胞が葉状に増生する好酸性細胞型(oncocytic type)，に分けられる。

b) 膵管内管状乳頭腫瘍 Intraductal tubulopapillary neoplasms (ITPNs)

(1) 膵管内管状乳頭腺癌，非浸潤性 Intraductal tubulopapillary carcinoma, non-invasive

(2) 膵管内管状乳頭腺癌，浸潤性 Intraductal tubulopapillary carcinoma, invasive

拡張膵管内に鑄型状にはまり込むように増生する腫瘍で，肉眼的な粘液を認めない。組織学的に立方状上皮が管状あるいは乳頭状を呈して塊状に増殖している。頻繁に壊死を伴い，時に出血をまじえる。腫瘍細胞の異型は一様に強く，上皮内癌相当とみなされ，浸潤を認めない場合を膵管内管状乳頭腺癌，非浸潤性(ITPN, noninvasive)，膵管壁あるいは膵管壁外に浸潤を認める場合を膵管内管状乳頭腺癌，浸潤性(ITPN, invasive) と分類・診断する。時に管状構造がほとんどを占め，そのような際は第 6 版に記載されていた膵管内管状腺癌に相当する病変となる。ITPN においては異型の弱い，腺腫相当の病変は報告されておらず，現行の 2010 年版 WHO 分類*においても low-grade に相当する病変は記載されていない。よって，本腫瘍における腺腫病変は分類上の項目として設けていない。なお，規約第 6 版に記載されていた膵管内管状腺腫は幽門腺型の膵管内乳頭粘液性腫瘍(IPMN) とされ，腺腫相当の ITPN とはみなされていない(2010 年版 WHO 分類*)。また，ITPN は管内増殖型の腺房細胞癌と鑑別を要するため，免疫組織化学法で腺房細胞のマーカーであるト

リプシンが陰性となることの確認が望まれる。IPMN との鑑別には、肉眼的粘液を認めないこと、細胞内粘液に乏しいこと、免疫組織化学法で MUC5AC が陰性となること、が鑑別に有用な所見となる。

c) 膵上皮内腫瘍性病変 Pancreatic intraepithelial neoplasia (PanIN)

(1) 低異型度膵上皮内腫瘍性病変 Low-grade PanIN

(同義語 : PanIN-1 or -2 (2010 年版 WHO 分類*))

(2) 高異型度膵上皮内腫瘍性病変 High-grade PanIN

(同義語 : PanIN-3 (2010 年版 WHO 分類*), 上皮内癌 carcinoma in situ (CIS) (規約第 6 版))

膵管内に限局する上皮内増殖性病変で、原則として肉眼的な膵管拡張を伴わず、あっても径 5 mm 程度までのことが多いが、MRCP, ERCP, EUS などの画像診断上、膵管狭窄病変として、あるいは、狭窄部より上流側の拡張部に認められることもある。組織学的に、平坦～低乳頭増殖を示す円柱状から立方状上皮より構成され、種々の程度の異型を呈する。異型の程度が上皮内癌に満たないものは低異型度膵上皮内腫瘍性病変 (low-grade PanIN) とし、上皮内癌相当のものは高異型度膵上皮内腫瘍性病変 (high-grade PanIN) とする。膵管内乳頭粘液性腫瘍 (IPMN) は肉眼的な膵管拡張を示し、拡張膵管内腔によく発達した粘液性乳頭状の腫瘍上皮増生をみるのが原則となるので、顕微鏡的な膵管内増殖性病変である膵上皮内腫瘍性病変 (PanIN) とは、膵管拡張の程度・形状及び上皮増生の程度、形態により鑑別される。

4. 浸潤性膵管癌 Invasive ductal carcinomas (IDCs)

間質浸潤を伴う癌腫で、膵管類似の腺腔形成や膵管上皮への分化がみられるものである。多彩な組織形態を示すが、本規約では優勢像をもって下記のごとく分類する。なお、UICC-WHO 分類では最も悪性度の高い組織型をもって分類している。

a) 腺癌 adenocarcinoma (同義語 : pancreatic ductal adenocarcinoma, PDAC)

基本的に腺腔形成がみられ、最も頻度の高い組織型である。通常、著明な線維増生 desmoplasia を伴い、間質に富む。腺腔形成の程度 (分化度) により以下に分ける。

i) 高分化型 well differentiated type (tub1/pap)

腺腔形成が明瞭で、単純な円形腺管、腺腔内に向かう小さな乳頭状突起をもつ腺管が主体のもの。癌細胞は円柱状ないし立方状で、細胞質に富む。核の大きさは均一で、多くの場合基底側に位置している。

ii) 中分化型 moderately differentiated type (tub2)

高分化型に比し、腺腔は小型で不規則である。細胞異型もより強く、核の大きさ、形もより不均一である。

iii) 低分化型 Poorly differentiated type (por)

腺腔形成が不明瞭となり、索状構造や敷石状胞巣が目立つ。退形成性膵管癌や未分化癌に比し粘液染色の陽性率が高い。

b) 腺扁平上皮癌 Adenosquamous carcinoma (asc)

腺癌成分と扁平上皮癌成分が相接してあるいは混在してみられるもので、扁平上皮成分が腫瘍全体の30%以上あるもの。粘表皮癌 mucoepidermoid carcinoma も含まれる。また、通常の検索で扁平上皮癌成分のみしか認められない場合も便宜的に本型として扱う。

c) 粘液癌 Mucinous carcinoma (muc) (同義語: colloid carcinoma)

粘液産生が著しく、粘液湖 mucus lake の形成が著明(腫瘍全体の80%以上)な癌で、一般に、個々の粘液湖および癌全体の周りに線維化が目立つ。粘液湖の辺縁あるいは中には、種々の分化を示す癌がみられる。印環細胞癌 signet ring cell carcinoma はほとんどが粘液湖に浮遊した形でみられるので、便宜的に本型として扱う。腫瘍の一部にしか認められない場合は、優勢組織型に附記する形でその旨を記す。

d) 退形成癌 Anaplastic carcinoma (同義語: 未分化癌 undifferentiated carcinoma)

細胞分化が不明瞭な癌腫。多くの場合、一部に腺管癌成分がみられるので、腺管癌の一型と考えられる。腫瘍細胞の形態により、多形細胞型 pleomorphic type, 紡錘細胞型 spindle cell type, および非腫瘍性の破骨型多核巨細胞 osteoclast-like giant cells を伴う退形成癌に分けるが、これらが混在することも稀ではない。破骨型多核巨細胞はCD68陽性、サイトケラチン陰性を示す

i) 多形細胞型退形成癌 anaplastic carcinoma, pleomorphic type

ii) 紡錘細胞型退形成癌 anaplastic carcinoma, spindle cell type

iii) 破骨型多核巨細胞を伴う退形成癌 anaplastic carcinoma with osteoclast-like giant cells

5. 腺房細胞腫瘍 Acinar cell neoplasms (ACNs)

a) 腺房細胞腺腫 Acinar cell cystadenoma (ACA)

異型に乏しい腺房細胞性のまれな嚢胞状腫瘍。

b) 腺房細胞癌 Acinar cell carcinoma (ACC)

好酸性(しばしば顆粒状)の腺房細胞に類似した細胞からなる悪性腫瘍。腺房構造を示すことが多いが、腺様構造、篩状構造や充実性細胞集団からなることもある。間質は一般に少なく髄様である。免疫組織化学では、アミラーゼ、トリプシン、BCL10などに対する抗体で陽性所見が認められる。粘液は陰性である。電子顕微鏡では、胞体内にチモーゲン顆粒が認められる。

B. 神経内分泌腫瘍 Neuroendocrine neoplasms

1. 神経内分泌腫瘍 Neuroendocrine tumors (NETs, G1, G2)

2. 神経内分泌癌 Neuroendocrine carcinoma (NEC)

神経内分泌系細胞への分化を示す腫瘍である。ホルモン過剰症状がみられるものを症候性(機能性)腫瘍とよび、そうでないものを非症候性(非機能性)腫瘍とよぶ。機能性腫

瘍の場合、産生ホルモンは必ずしも一種類ではなく数種類を同時に産生することがある。一般には比較的境界明瞭な充実性腫瘍であるが、周囲腺組織との境界が不整なもの、変性を来し嚢胞状となるものもある。組織学的には、典型例では毛細血管に接して索状、リボン状、敷石状など類器官構造 organoid structure を示して増殖する。ロゼットあるいは偽ロゼットの形成をみることもある。診断には免疫組織化学染色でクロモグラニン A、シナプトフィジンなどの神経内分泌マーカーの陽性所見を確認することが必要である。また、電子顕微鏡で神経内分泌顆粒を証明することが必要な場合もある。

WHO の消化器腫瘍分類（2010 年）では、神経内分泌腫瘍 neuroendocrine neoplasm を神経内分泌腫瘍（neuroendocrine tumors, NETs）、神経内分泌癌（neuroendocrine carcinoma, NECs）と混合型腺神経内分泌癌（mixed adenoneuroendocrine carcinoma, MANEC）に分類し、さらに増殖動態によって Grade 分類が以下のようになされている。本規約でもこれに準じて分類する。

NET G1: 核分裂像数が強拡大 10 視野中 2 個未満か、Ki-67 指数が 2%以下

NET G2: 核分裂像数が同様な 視野中 2~20 個か、Ki-67 指数が 3~20%

NEC (G3): 核分裂像数が同様な 視野中 20 個を超えるか、Ki-67 指数が 20%を超える

この Grade 分類は少なくとも強拡大（約 0.2 mm²）50 視野で検討する。Ki67 指数は Ki-67 抗体（クローン：MIB1）を用い核の陽性率が高い領域を選び 500~2,000 個を計測し、陽性率を算出する。もし核分裂像数による Grade と Ki67 指数に基づいた Grade が異なる場合は、数値のより高い Grade を採用する。

NETs (G1, G2) は、通常類器官構造を示す高分化な腫瘍であるのに対し、NEC は類器官構造が不明瞭な低分化な腫瘍で、著しい核異型性、多巣性壊死、高増殖能などを示すことが多い。ただし、NEC の中でも NET に類似した組織構造を示す場合もあり、その場合、一般的な NEC と区別して「高分化型 NEC」または「NET G3」と呼ばれることがある。通常の NEC は、小細胞型と大細胞型に分けられる。

注 1：機能性腫瘍は症候群の責任ホルモンに-oma をつけてよばれることがある。機能性腫瘍の場合には症候群と悪性度がよく相関する。インスリン産生腫瘍 insulinoma の大半は良性、ガストリン産生腫瘍 gastrinoma、グルカゴン産生腫瘍 glucagonoma、ソマトスタチン産生腫瘍 somatostatinoma は悪性の頻度が高い。膵のカルチノイドは狭義にセロトニン産生腫瘍のみに用いる傾向がある。単に免疫組織化学で膵ホルモンが陽性であっても、そのホルモン名に-oma つけて命名することは避け、-oma という名は症候性腫瘍に限って用いるべきである。

注 2：膵神経内分泌腫瘍は Multiple endocrine neoplasia type 1 (MEN1; Wermer's syndrome) の部分症であることがある。この場合は多発性内分泌腫瘍の存在に注意する必要がある。

C. 併存腫瘍 Combined neoplasms

外分泌腫瘍と神経内分泌腫瘍が同一腫瘍内に混在あるいは併存してみられる腫瘍。膵管癌と神経内分泌癌 duct-neuroendocrine carcinoma (MANEC; mixed adenoneuroendocrine carcinoma と同義)、膵管癌と神経内分泌細胞癌と腺房細胞癌 duct-neuroendocrine-

acinar cell carcinoma などがある。

D. 分化方向の不明な上皮性腫瘍 Epithelial neoplasms of uncertain differentiation

1. 充実性偽乳頭状腫瘍 Solid-pseudopapillary neoplasm (SPN)

大部分が若年女性に発生する稀な腫瘍である。ほとんどは良性の経過を示すが、基本的に低悪性度の腫瘍と考えられている。多くは、厚い線維性被膜を有する球形腫瘍で、充実部分と出血壊死性の嚢胞部分が共存するが、稀に出血壊死性の嚢胞部分のない例がある。組織像は、小～中型、円形～卵円形の好酸性細胞からなる充実性腫瘍で、間質は毛細血管性であり、血管を軸にした偽乳頭構造 pseudopapillary structure を示す。また、腺様構造がみられることもある。腫瘍組織内に好酸性小体（硝子小体）、泡沫組織球の集簇、コレステロール肉芽種の出現などをしばしばみる。免疫組織化学染色では、 β カテニンの核陽性を確認することが重要で、その他 CD10 も陽性を示す。腺房細胞腫瘍や神経内分泌腫瘍との鑑別のためには、それぞれ腺房細胞マーカー（トリプシン、ほか）、神経内分泌マーカー（クロモグラニン A、シナプトフィジンなど）の陰性所見の確認も有用である。電子顕微鏡では、腫瘍細胞はミトコンドリアの多い未熟な細胞である。

2. 膵芽腫 Pancreatoblastoma

稀な腫瘍で、多くは 10 歳以下の小児、とくに男児に発生する。したがって、小児の膵癌ともよばれる。肉眼的には充実性腫瘍であり、膵管上皮細胞へ分化する部分と腺房細胞へ分化する部分からなる。前者には渦巻状のいわゆる squamoid corpuscle が出現する。また、後者にはチモーゲン顆粒が証明される。そして、これらの細胞群が全体として類器官構造 organoid structure を形成する。AFP 産生性のことが多い。

E. 分類不能 Unclassifiable

化学療法、放射線治療、人為的变化などにより、組織型を判定することが困難なものである。

F. その他 Miscellaneous

[2] 非上皮性腫瘍

各当該規約などで規定する。

（血管腫 Hemangioma, リンパ管腫 Lymphangioma, 平滑筋肉腫 Leiomyosarcoma, 悪性リンパ腫 Malignant lymphoma, 傍神経節腫 Paraganglioma, その他 Others）

外分泌腫瘍

漿液性嚢胞腫瘍

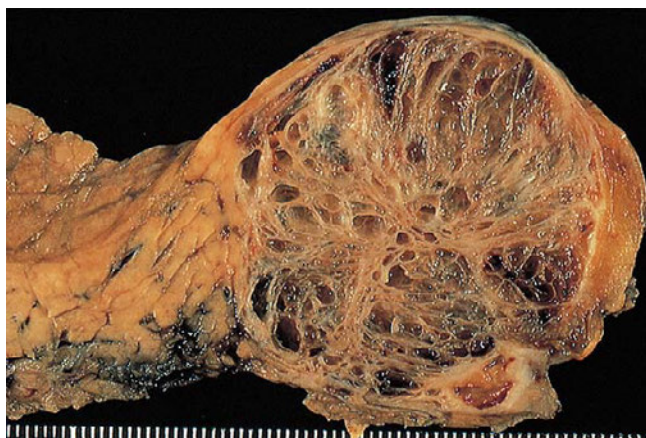

図 52. 漿液性嚢胞腺腫（手術標本
断面）

径数 mm までの小嚢胞からなるスポンジ様嚢胞。一見、リンパ管腫を思わせる。内容は透明で漿液性。

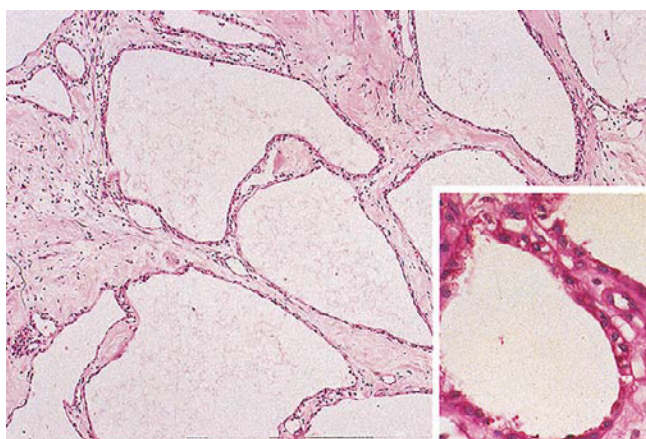


図 53. 漿液性嚢胞腺腫

小嚢胞の内面は立方状あるいは扁平な小型の明るい細胞に被われる。細胞質には、グリコーゲンが豊富である（挿入図。PAS 反応）。

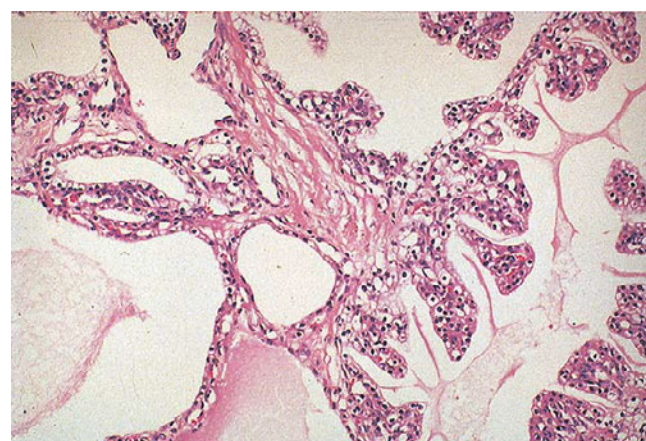


図 54. 漿液性嚢胞腺腫

ときに、乳頭増殖がみられるが悪性の指標とはならない。

粘液性嚢胞腫瘍

図 55. 粘液性嚢胞腺腫（手術標本剖面）

嚢胞壁は厚く，図の中央上部に巨大な腔がみられる。内容は，粘液性あるいは粘血性。内面は多少微細顆粒状であるが，おおむね平滑である。

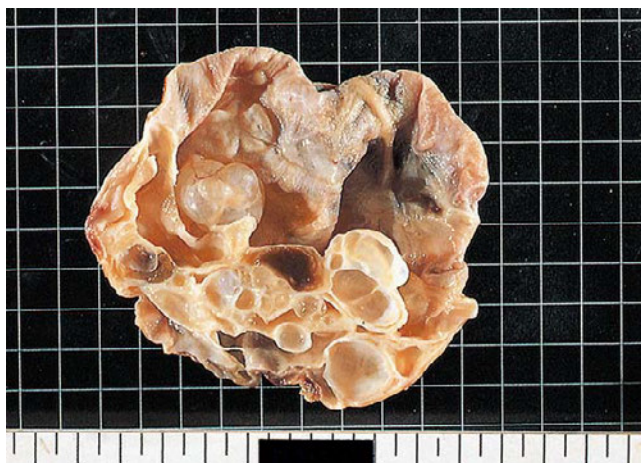

図 56. 粘液性嚢胞腺腫

壁の一部に乳頭増殖がみられる。間質には卵巣様間質がみられる（挿入図）。

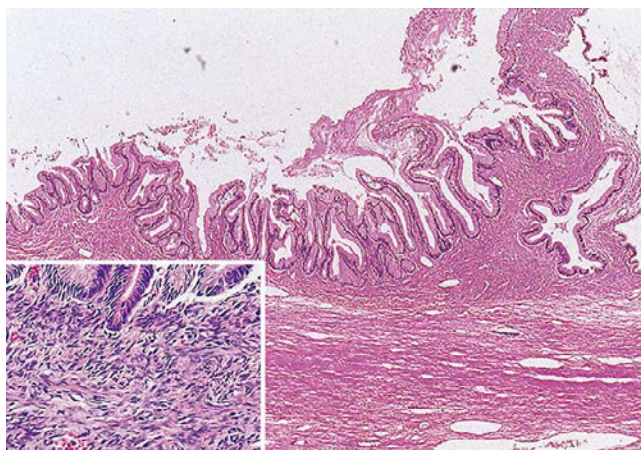
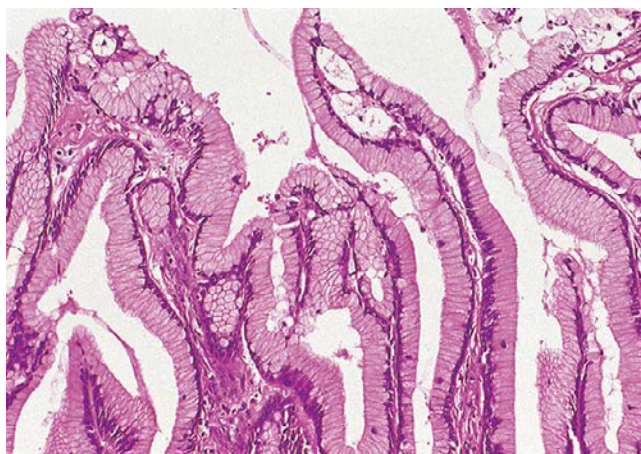

図 57. 粘液性嚢胞腺腫（図 56 の拡大）

乳頭増殖を構成する細胞は高円柱状で粘液性。核は小型で揃っており，基底に配列している。この程度の異型は軽度とする。



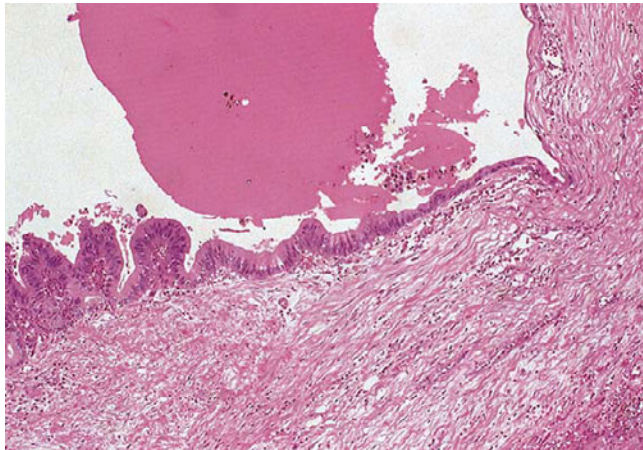


図 58. 粘液性嚢胞腺腫

上皮の粘液量は減少し、核はわずかに腫大している（中等度異型）。

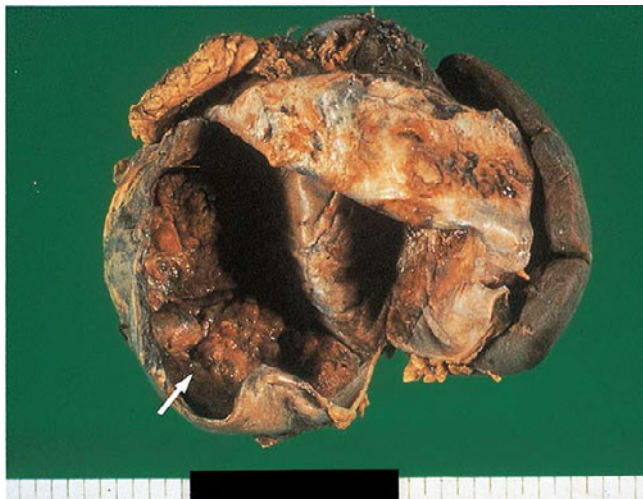

図 59. 粘液性嚢胞腺癌（手術標本）

内面の一部（矢印）に隆起性病変がみられる。左上は膈の一部、右側の黒い臓器は脾。

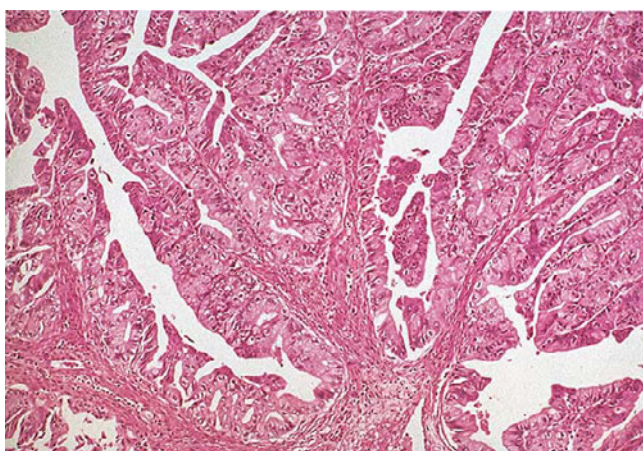
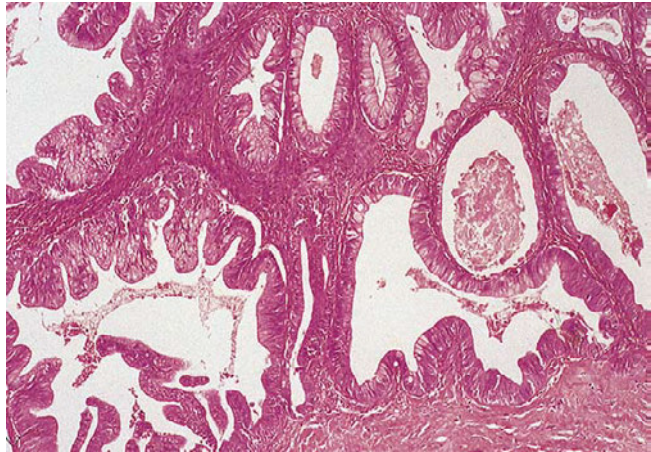


図 60. 粘液性嚢胞腺癌（図 59 矢印部）—組織像

不規則な乳頭管状増殖がみられる。構成細胞は非粘液性である。核は小さく、おおむね基底に配列しているが、形がやや不揃いである。

図 61. 粘液性嚢胞腺癌—図 59, 60 と同一症例

ここには、管状構造がみられ、粘液性細胞がめだつ。



膵管内腫瘍

図 62. 膵管内乳頭粘液性腫瘍（シエーマ）—粘液性嚢胞腫瘍との対比

a は主膵管型。b は分枝型。c は粘液性嚢胞腫瘍。

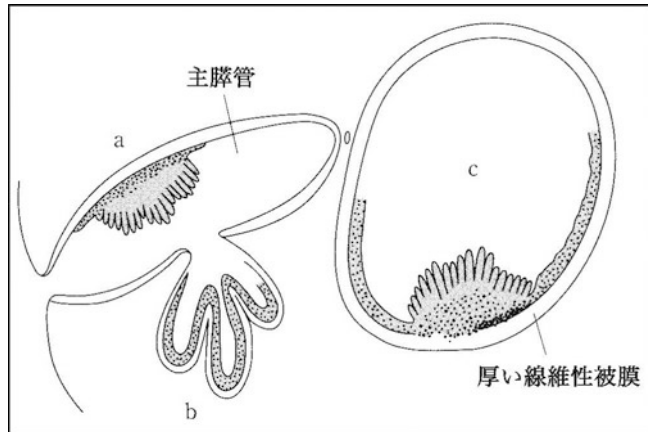


図 63. 膵管内乳頭粘液性腫瘍（手術材料）の電子スコープ像

び慢性に拡張した主膵管内に充満する粘液を取り去り、電子スコープを尾側から行ったものである。主膵管（Wirsung 管）内に柔らかい平盤状隆起（矢印）がみられる。右上の膵管は Santorini 管。

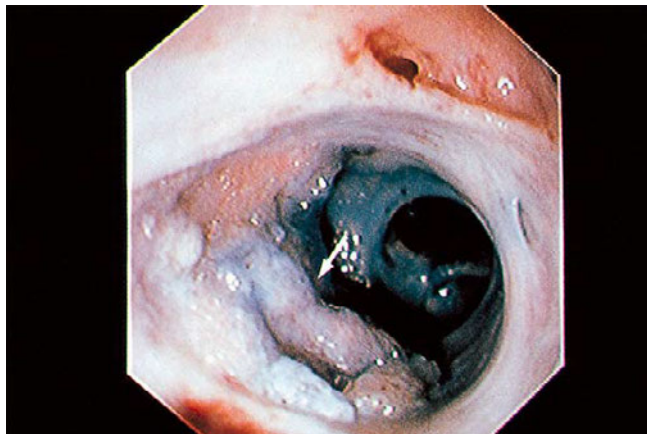

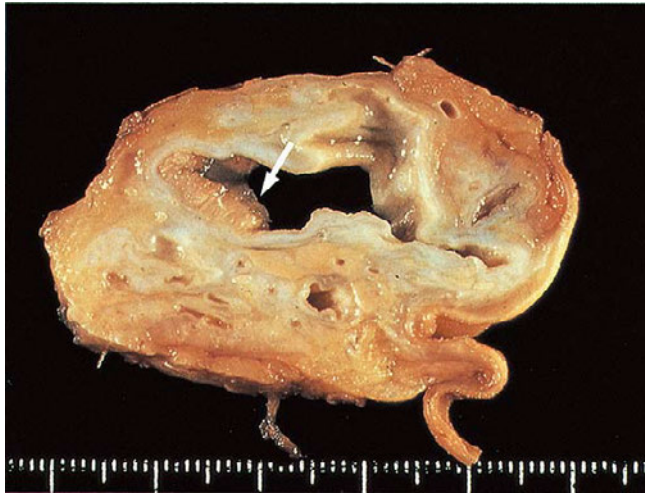


図 64. 膵管内乳頭粘液性腫瘍（手術標本剖面）－図 63 と同一症例

病変（矢印）は主膵管に局限している（主膵管型）。拡大鏡で見ると乳頭構造がよくみえる。膵管壁は肥厚し、周囲の膵実質は著しく萎縮している。

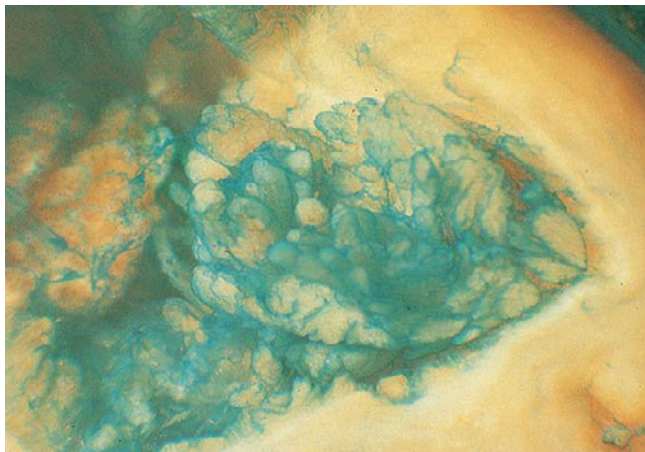


図 65. 膵管内乳頭粘液性腫瘍（実体顕微鏡像）

粘液細胞は，しばしば alcian blue 染色が陽性であり，青色に染まった乳頭構造が明らかである。本染色は膵管内面の観察に有用である。

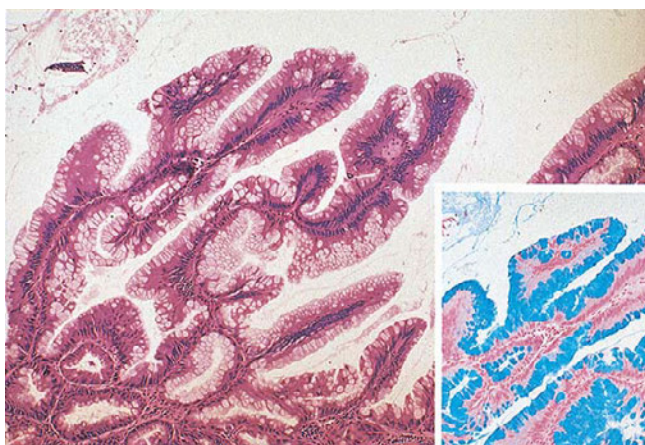


図 66. 膵管内乳頭粘液性腺腫－図 65 と同一症例

乳頭構造は，しばしば，高円柱状粘液細胞からなる。粘液は酸性で，alcian blue 染色が陽性である（挿入図）。核は小型で揃っており，基底に配列しているので，軽度異型とみる。

図 67. 膵管内乳頭粘液性腺癌－図 65 と同一症例

核は小さいが、基底膜側からの離脱 loss of polarity がめだつ。きわめて分化のよい腺癌とみる。本例は腺腫内癌（非浸潤性）としてみられたものである。

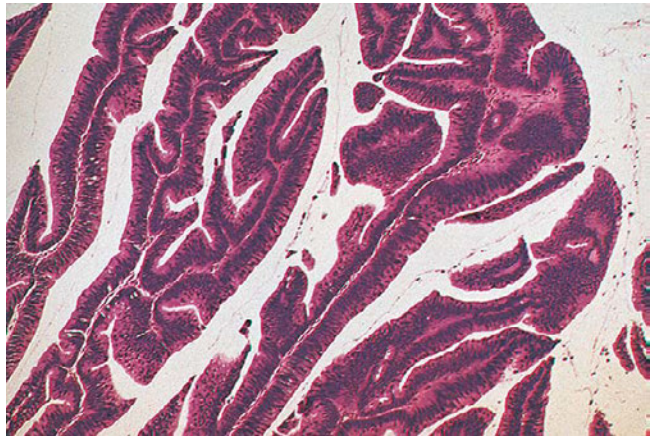


図 68. 膵管内乳頭粘液性腫瘍（主膵管型）

大量の粘液を含み、著しく拡張した主膵管内に2つの絨毛性腫瘍（矢印）がみられる（主膵管型）。膵実質は萎縮性である。本例はきわめて分化のよい腺癌（非浸潤性）であった。

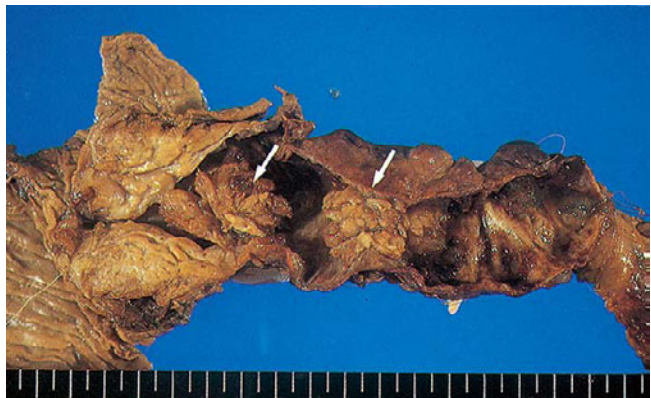
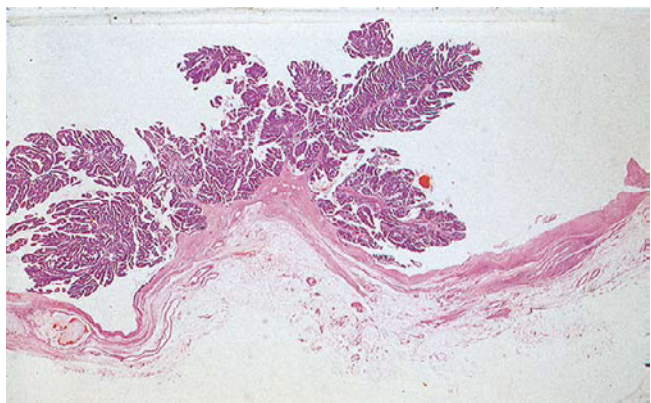

図 69. 膵管内乳頭粘液性腺癌のルーペ像－図 68 と同一症例

腫瘍は主膵管内に限局しており、非浸潤性である。



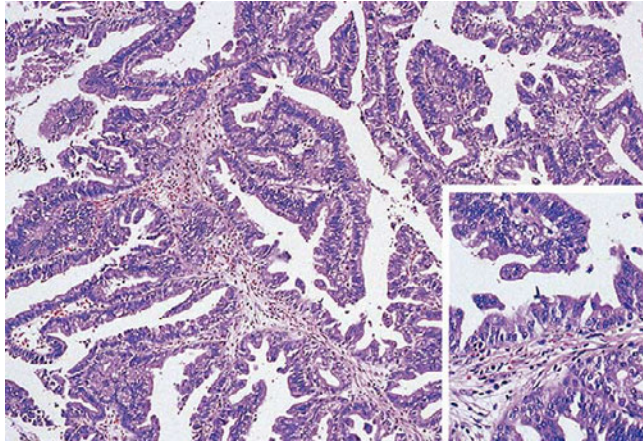


図 70. 膵管内乳頭粘液性腺癌—図 69 の一部の拡大

狭い間質を芯とした，上皮の乳頭増殖がみられるが，パターンがやや不規則で上皮の鋸歯状構造がめだつ。核の配列も乱れており（挿入図）高分化腺癌（非浸潤性）とした。

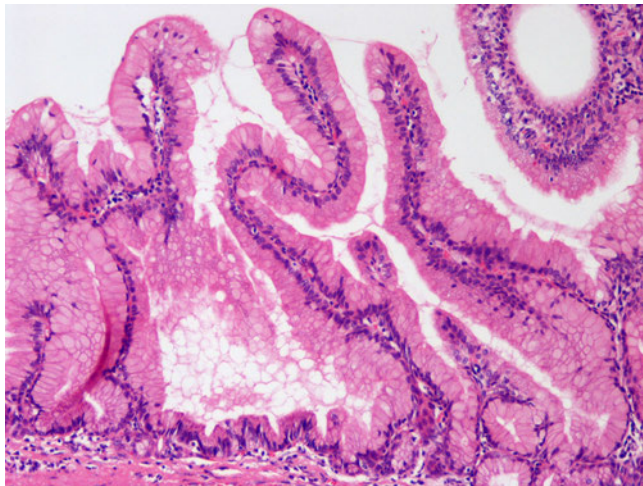


図 71. 膵管内乳頭粘液性腺腫，胃型

胃腺窩に類似した腫瘍性上皮が乳頭状に増生している。異型は軽度。対物 10 倍像。

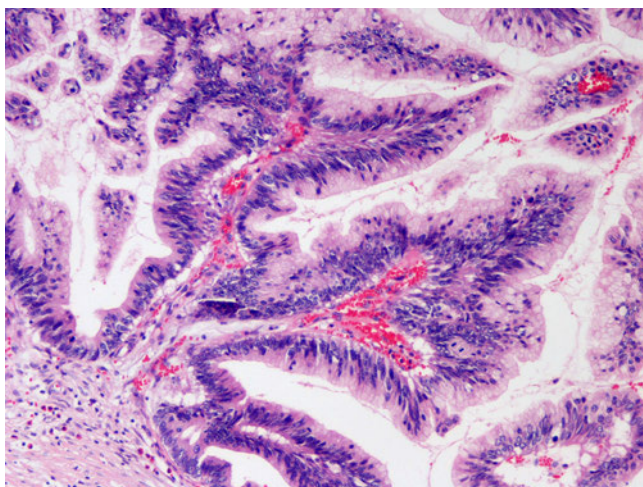


図 72. 膵管内乳頭粘液性腺腫，非浸潤性，腸型

腸管の絨毛状腫瘍に類似した腫瘍性上皮が増生している。異型は強い。対物 10 倍像。

図 73. 膵管内乳頭粘液性腺癌，非浸潤性，好酸性細胞型

好酸性の腫瘍細胞が乳頭状に増生している。核の腫大，極性の乱れが明らかで，異型は強い。対物 10 倍像。

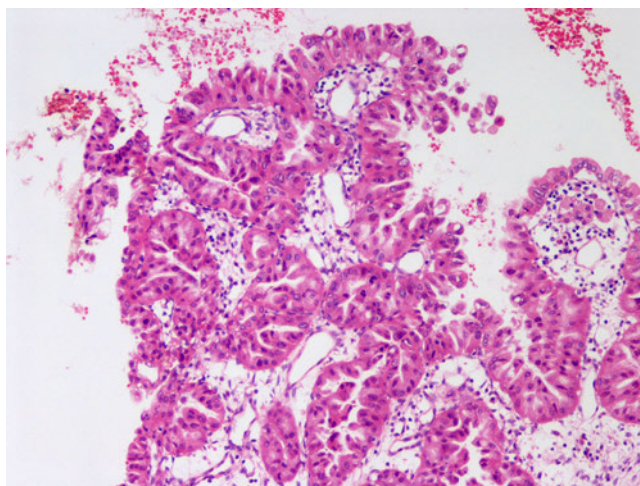


図 74. 膵管内乳頭粘液性腺癌，非浸潤性，膵胆道型

しばしばシダの葉状と称される不整で複雑な乳頭状構造を示す腫瘍性上皮の増生を認める。異型は強い。対物 10 倍像。

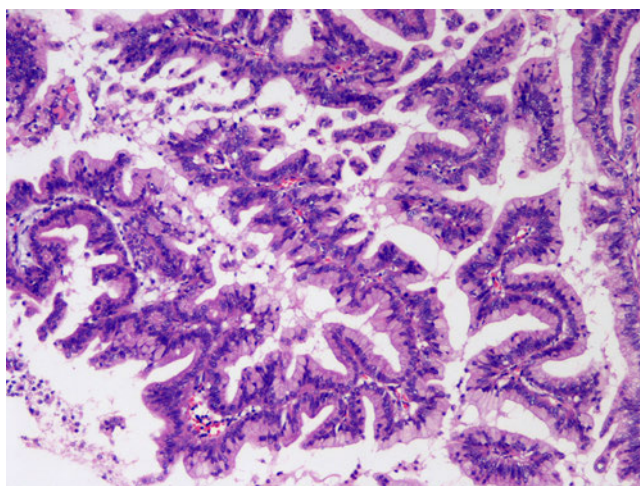
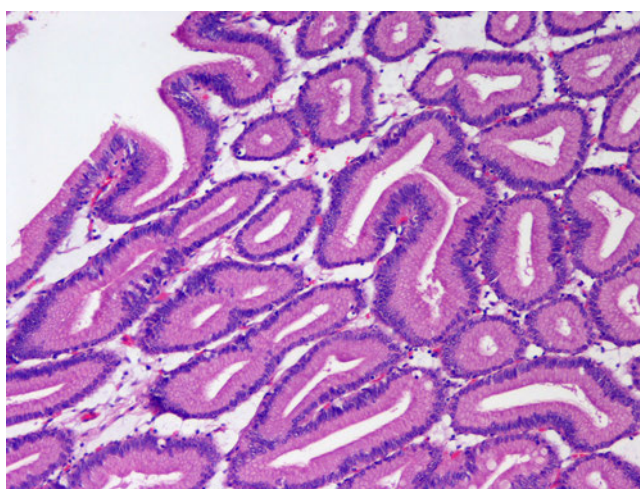


図 75. 膵管内乳頭粘液性腺腫，胃型幽門腺垂型

胃幽門腺に類似した腺管の増生が認められる。異型は軽度。かつて，膵管内管状腺腫とされていたものに相当する。対物 10 倍像。



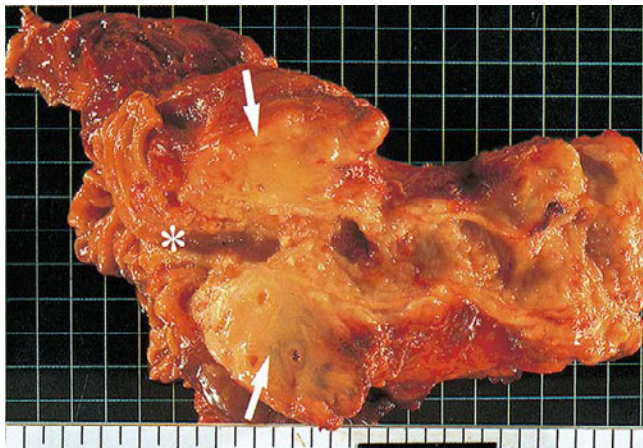


図76. 膵管内腫瘍由来の浸潤癌

拡張した膵管内には膵管内乳頭粘液性腺癌がみられ、矢印部には明らかな浸潤性膵癌がみられる。*印は十二指腸乳頭。

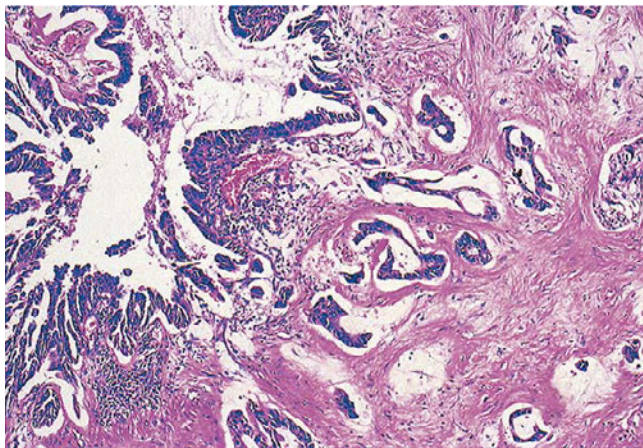


図77. 膵管内腫瘍由来の浸潤癌（管状腺癌）

図の左は主膵管に拡がる膵管内乳頭粘液性膵癌であり、そこから管状腺癌が浸潤している。

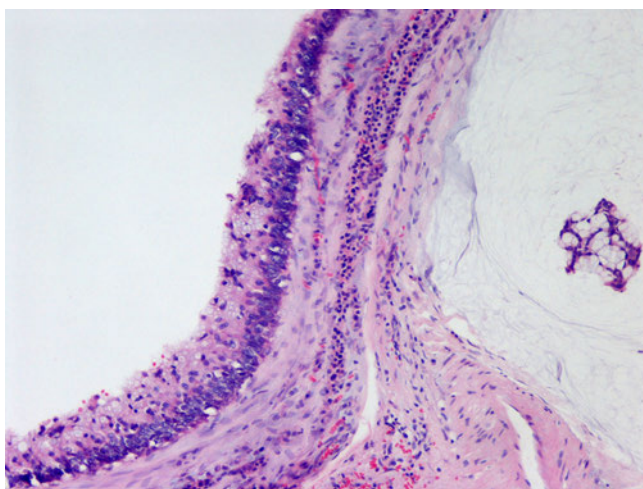


図 78. 膵管内乳頭粘液性腺癌，浸潤性

腸型の膵管内乳頭粘液性腺癌に粘液結節型の浸潤癌が伴っている。対物10倍像。

図 79. 膵管内管状乳頭腫瘍(手術標本
ホルマリン固定後剖面)

拡張した膵管内に鑄型状にはまり込むように増殖する腫瘍が認められる(矢印)。肉眼的に粘液は認められない。

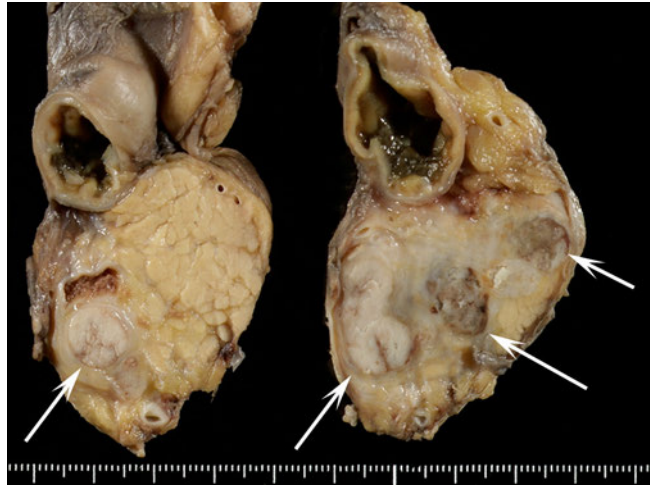

図 80. 膵管内管状乳頭腺癌, 非浸潤性(図 79 の組織像)

膵管内に管状乳頭状呈する腫瘍が充満するように増殖している。対物 4 倍像。

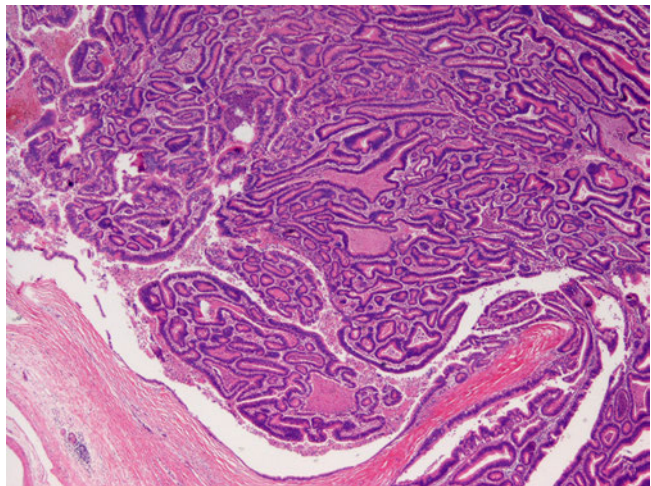
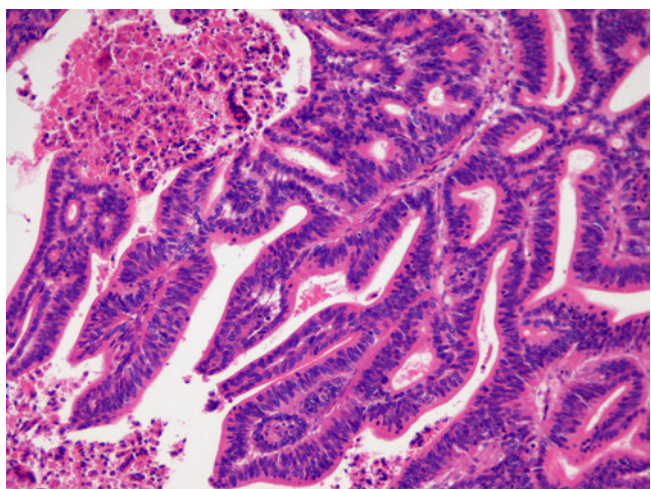


図 81. 膵管内管状乳頭腺癌, 非浸潤性(図 80 の強拡大)

複雑, 不整な管状乳頭構造を呈する腫瘍性上皮の増生に管内壊死を認める。構造異型とともに, 核腫大, N/C 比大, 極性の乱れ, 核重層化の程度も強い。胞体は好酸性で粘液に乏しい。対物 10 倍像。



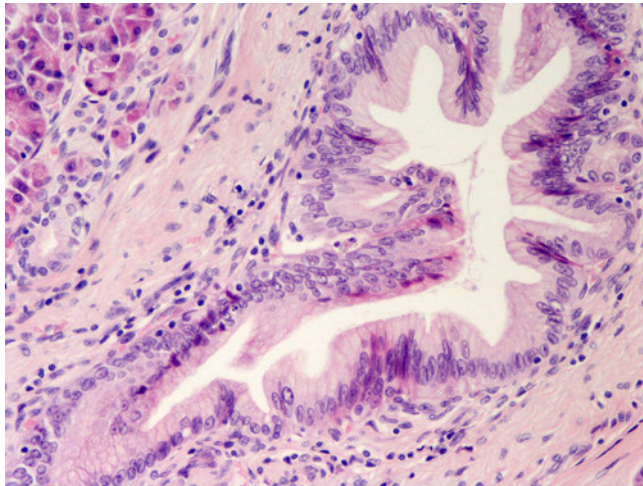


図 82. 低異型度膵上皮内腫瘍性病変

低乳頭状に増生する高円柱状上皮よりなり、核腫大、極性の乱れは一部で中等度。PanIN-2。対物 20 倍像。

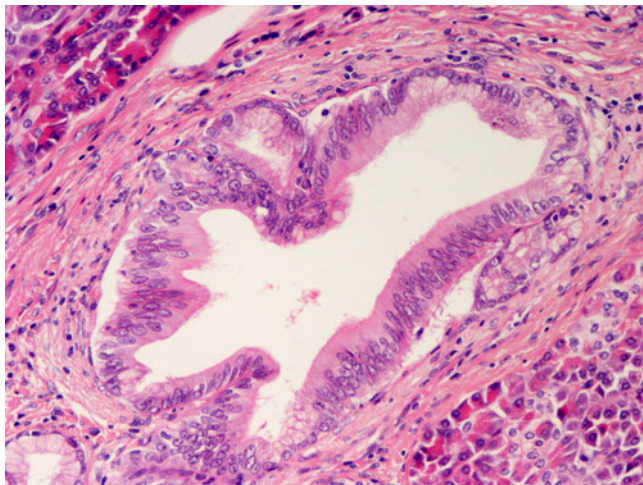


図 83. 低異型度膵上皮内腫瘍性病変

低乳頭状に増生する高円柱状上皮よりなる。核は軽度腫大し、やや重層化を認めるものの立った形で比較的整然と並んでいる。PanIN-2，異型上皮相当。対物 20 倍像。

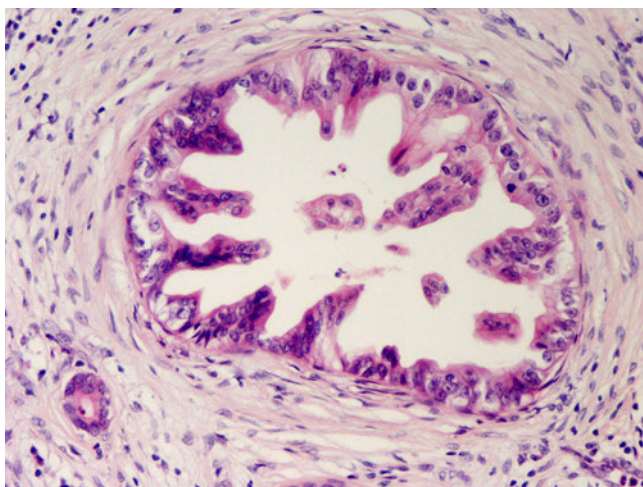
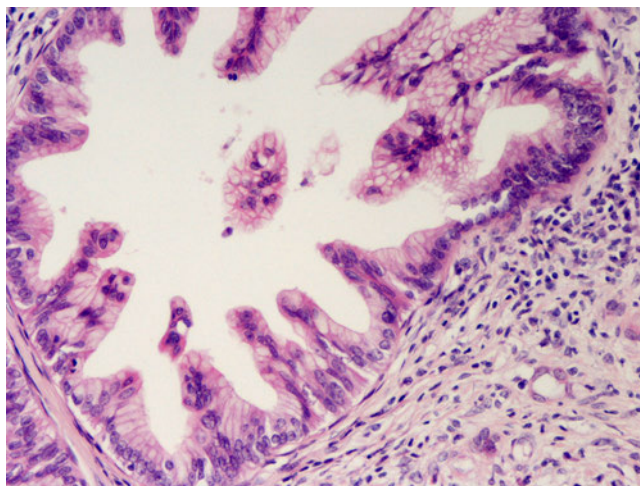


図 84. 高異型度膵上皮内腫瘍性病変

低乳頭状に増生する高円柱状上皮を認めるが構造が芽出様で不整であり、核の腫大，大小不同，並びの不整，極性の乱れが強い。PanIN-3，上皮内癌相当。対物 20 倍像。

図 85. 高異型度膵上皮内腫瘍性病変

低乳頭状に増生する高円柱状上皮よりなるが構造が芽出様で不整癒合認め、核の腫大，大小不同，並びの不整，極性の乱れが強い。PanIN-3，上皮内癌相当。対物 20 倍像。



浸潤性膵管癌

図 86. 腺癌，高分化型

乳頭腺管状を示して浸潤する。腺管が大きく，上皮は高円柱状であるので高分化型とする。間質は線維性である。

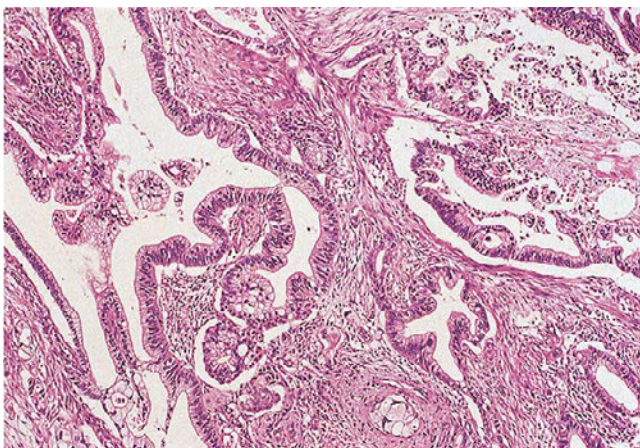
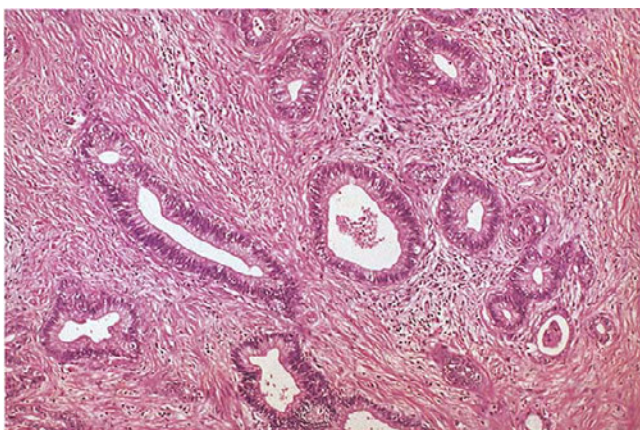


図 87. 腺癌，高分化型

高分化腺癌の典型例。間質は線維性である。



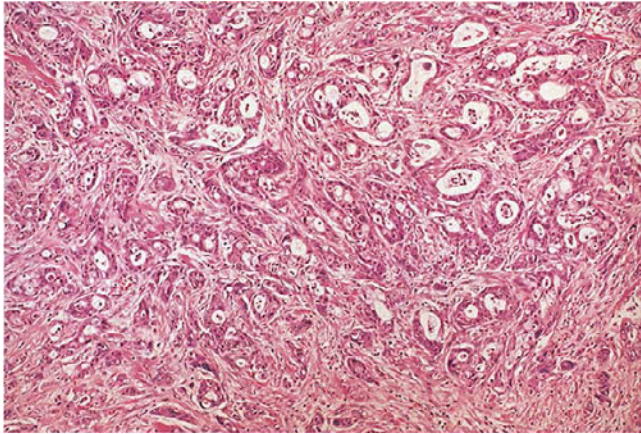


図 88. 腺癌，中分化型

小型～中型の不整な腺管からなり，融合腺管状も見られる。

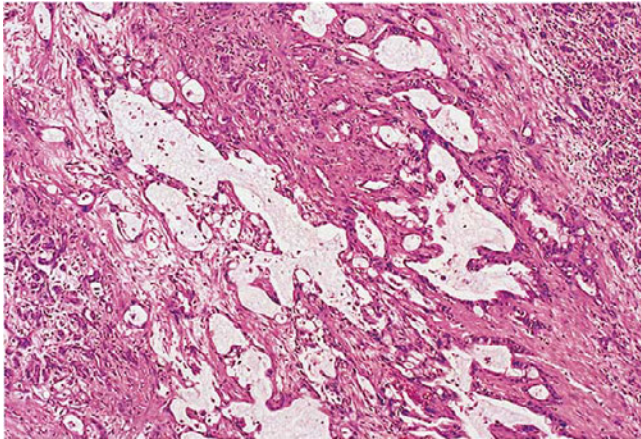


図 89. 腺癌，中分化型

拡張腺管がみられるが，主体は小型腺管であり，拡張腺管の形もきわめて不整であるので，中分化型とする。

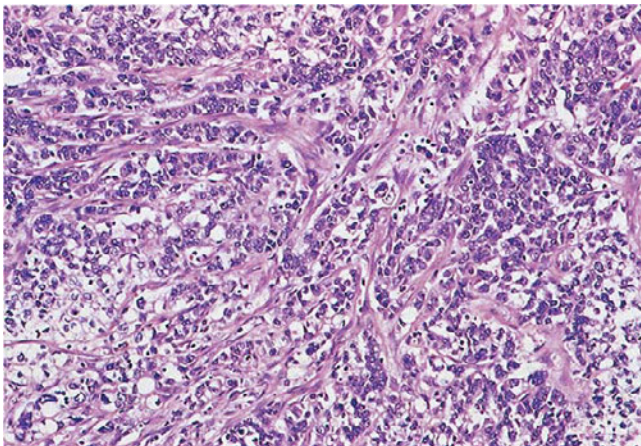


図 90. 腺癌，低分化型

索状構造をとり，腺腔はほとんどみられない。

図 91. 腺癌，低分化型

腺腔の不明瞭な小さな癌巣が、線維増生を伴いながら浸潤している。

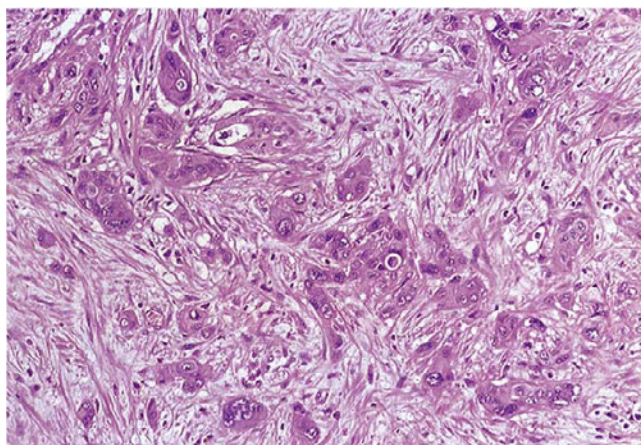


図 92. 腺扁平上皮癌

敷石状の扁平上皮癌成分と管状腺癌成分が共存し，一部に移行像が見られる。

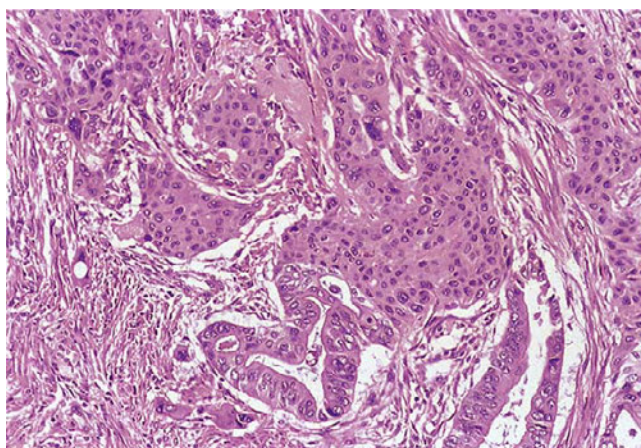


図 93. 腺扁平上皮癌

敷石状胞巣の中に小腺管あるいは粘液含有の豊富な癌細胞がみられる。
粘表皮癌 mucoepidermoid carcinoma ともよばれる。

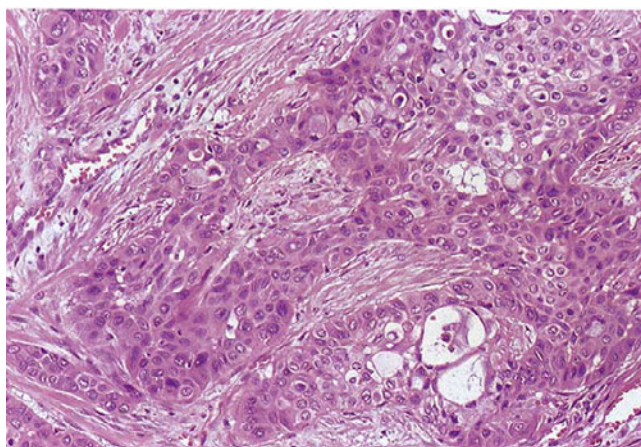

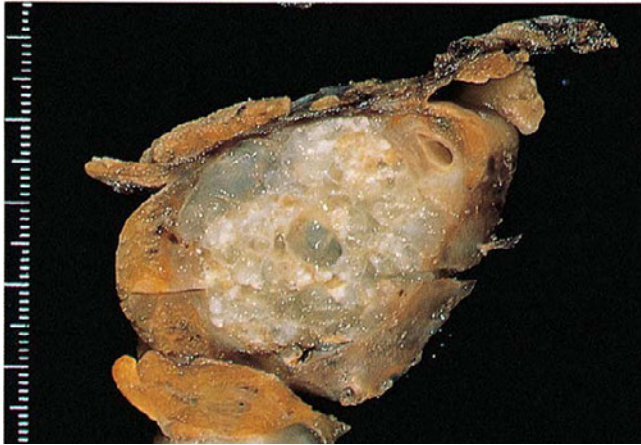


図 94. 粘液癌（手術標本剖面）

粘液結節部は、一般に限局性で、周囲に線維性被膜が発達する。肉眼的には結節型である。

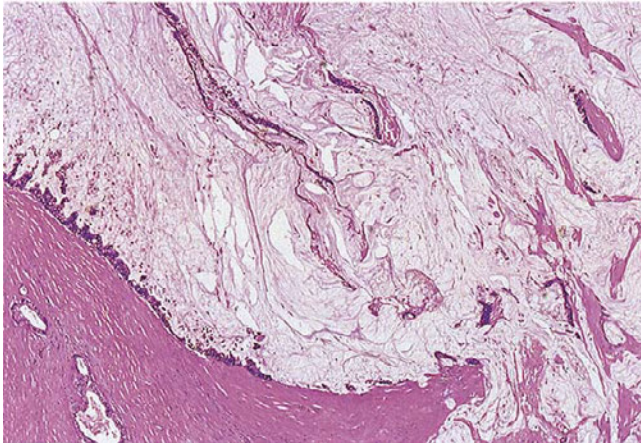


図 95. 粘液癌

粘液塊の辺縁に高分化腺癌がみられる。

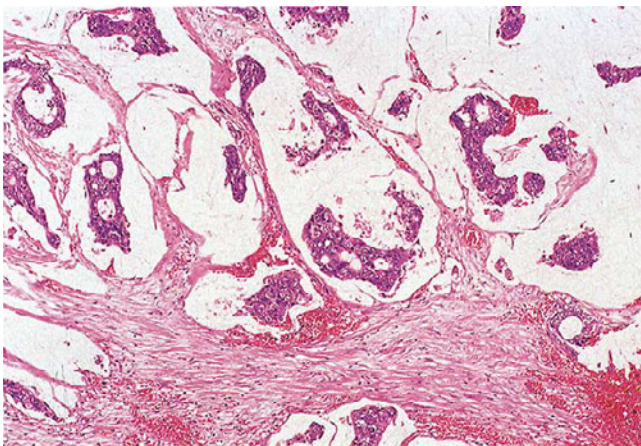


図 96. 粘液癌

粘液湖の中に腺癌集塊が浮遊している。

図 97. 粘液癌

粘液湖の中に印環細胞癌が浮遊している。膝の印環細胞癌は、ほとんどがこのような粘液癌としてみられる。

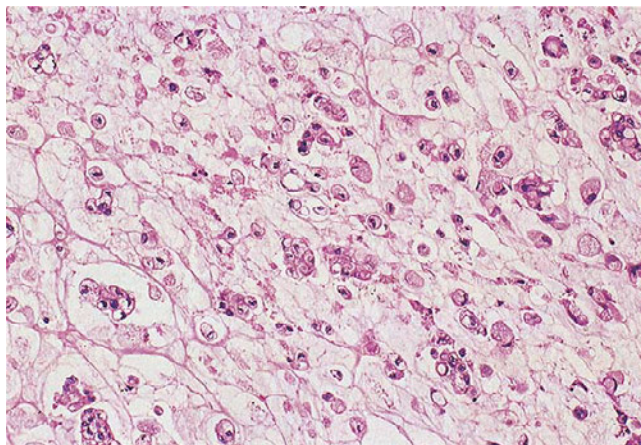


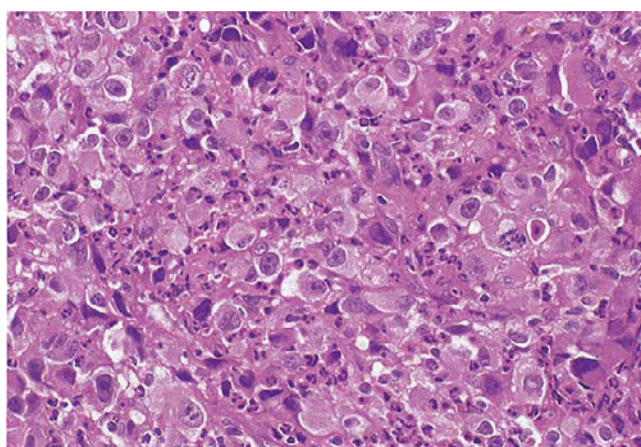
図 98. 退形成癌（手術標本剖面）

腫瘍は出血壊死性であり，線維性被膜に囲まれることが多い。嚢胞化がみられるが，肉眼型は充実型として扱う。

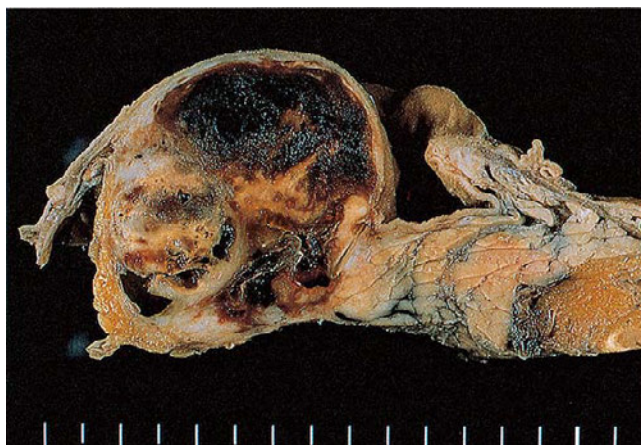

図 99. 退形成癌（多形細胞型）

細胞（核）に大型のものがめだち，大小不同（多形性）が著しい。



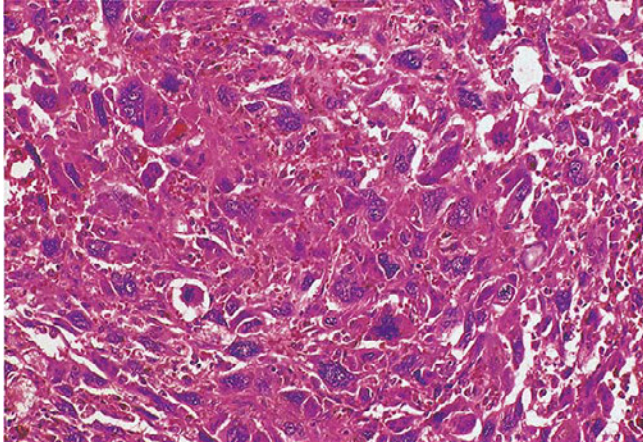


図 100. 退形成癌(多形細胞型)―図
98 と同一症例

本例では、奇怪な巨細胞 bizarre
giant cell が目立つ。

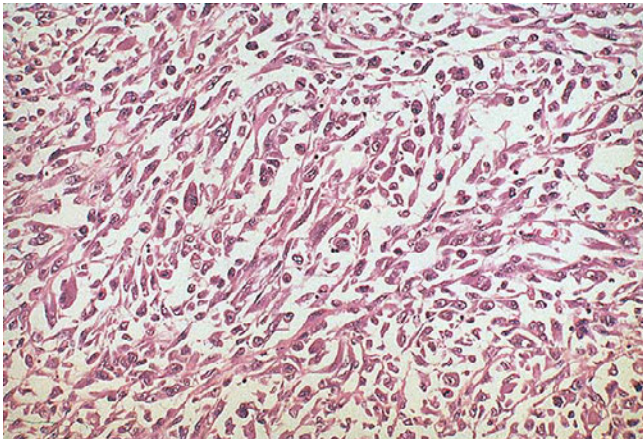


図 101. 退形成癌(紡錘形細胞型)

紡錘形細胞が主体の癌であり，稀
な型である。管状腺癌や他の亜型に
混在して見られる場合がある。

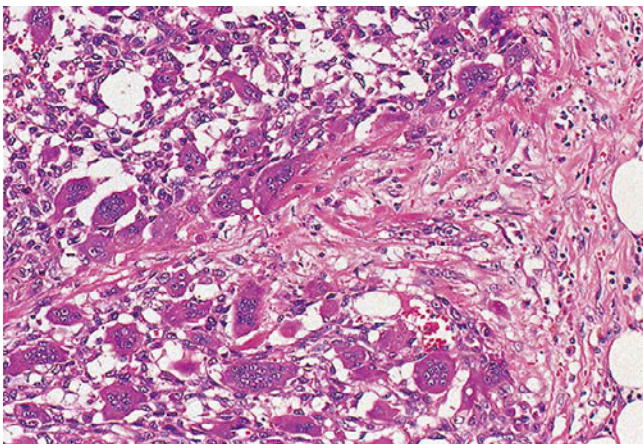


図 102. 退形成癌(破骨型多核巨細
胞を伴う型)

未分化な癌細胞の増殖に非腫瘍性
の多核巨細胞を伴う退形成癌。多核
巨細胞の核は、小型円形で揃ってお
り細胞の中心部に存在し、形態的類
似性から破骨型多核巨細胞という。

腺房細胞腫瘍

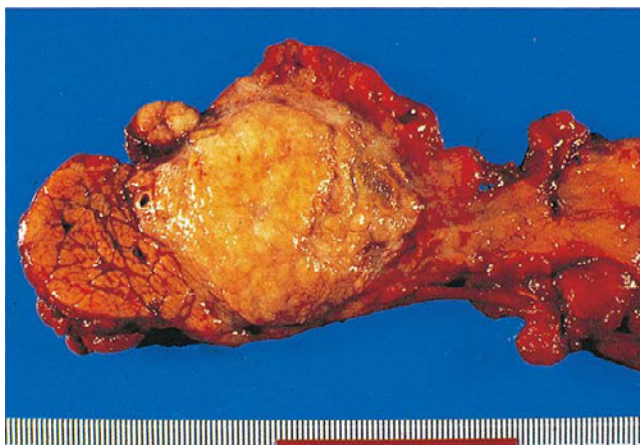


図 103. 腺房細胞癌（手術標本割面）
境界はやや不鮮明であるが、全体しては結節型である。

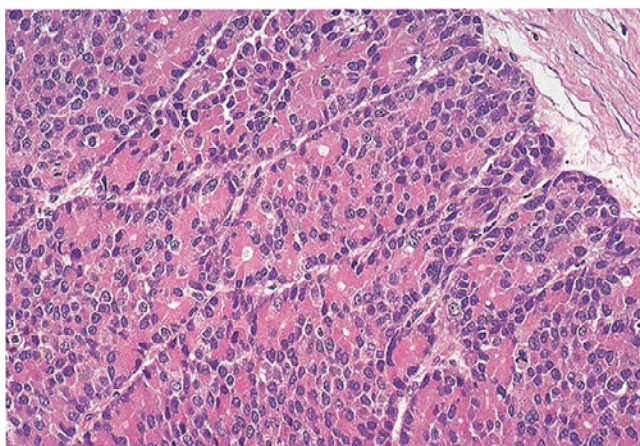


図 104. 腺房細胞癌-図 103 と同一症例
中心部には腺房構造が目立ち、下方および左方には、より充実性の細胞集団がみられる。

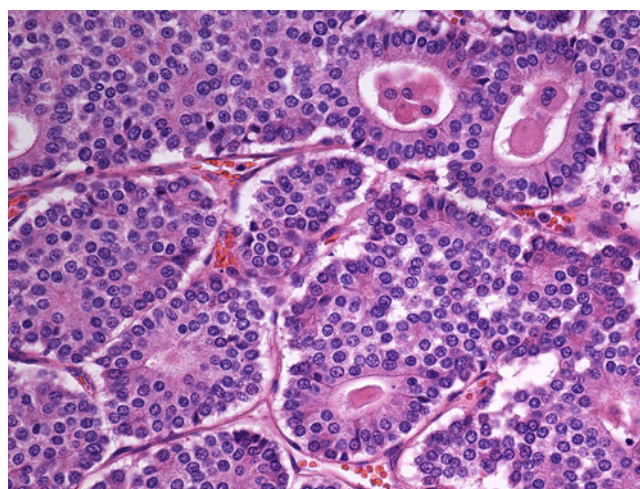


図 105. 腺房細胞癌
腺管構造を示す成分が見られる。トリプシン陽性が確認された。

神経内分泌腫瘍

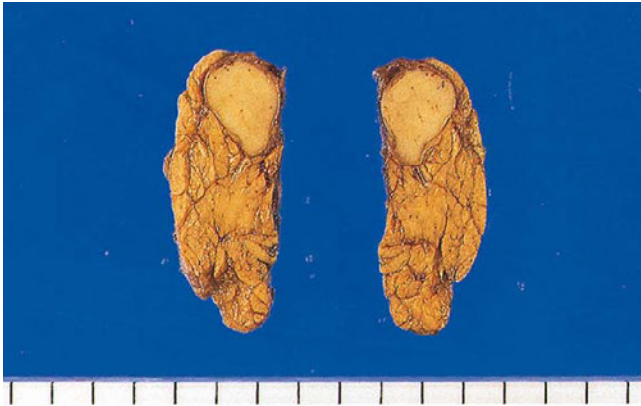

図 106. 神経内分泌腫瘍（手術標本
断面）

径 10 mm の神経内分泌腫瘍，いわゆる島細胞腫である。

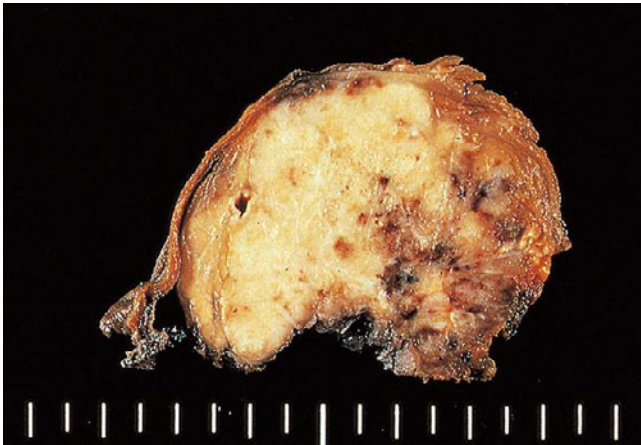

図 107. 神経内分泌腫瘍（手術標本
断面）

充実性腫瘍で，やや境界が不整なところがある。

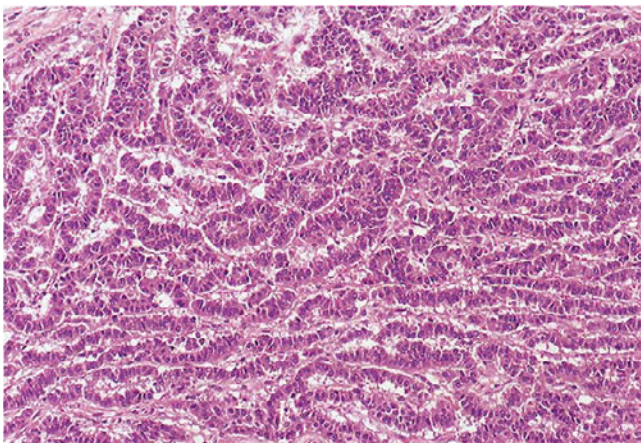


図 108. 神経内分泌腫瘍

腫瘍細胞は索状ないしリボン状配列を示す。

図 109. 神経内分泌腫瘍

やや厚い索状あるいは腺房状構造をとる神経内分泌腫瘍。クロモグラニンAに陽性を示す（挿入図）。

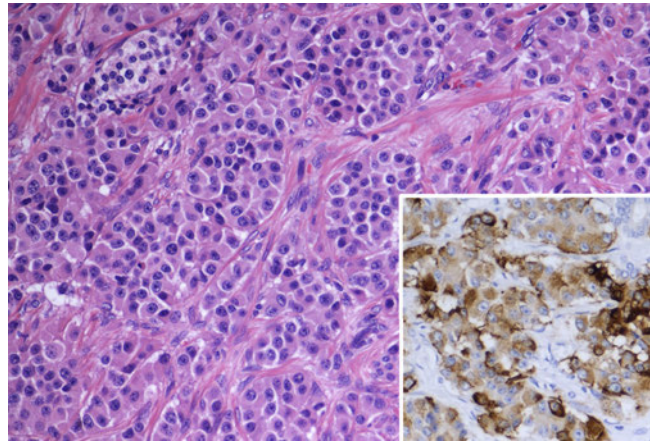


図 110. 神経内分泌腫瘍

ときに腺腔形成をみる。

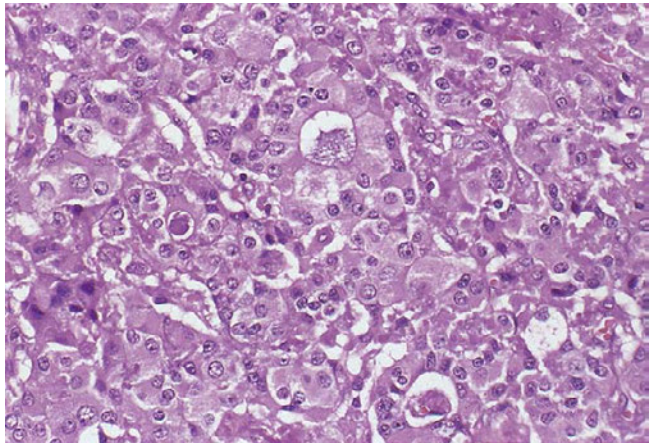
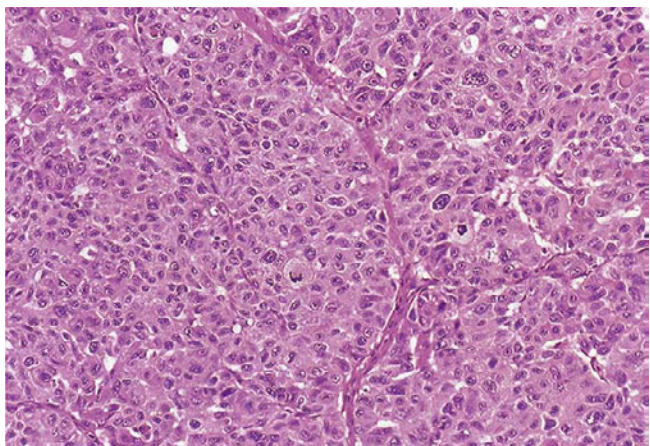


図 111. 神経内分泌腫瘍

敷石状の増殖を示す。分裂像が多くみられ、グレードが高いことが疑われる。



分化方向の不明な上皮性腫瘍

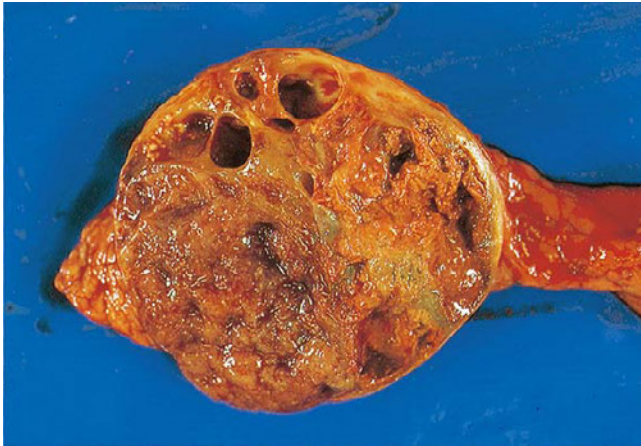

図 112. 充実性偽乳頭状腫瘍（手術標本剖面）

臍体部の線維性被膜に包まれた球形腫瘍。充実部分と出血壊死による嚢胞部分が共存する。肉眼型は結節型として扱う。

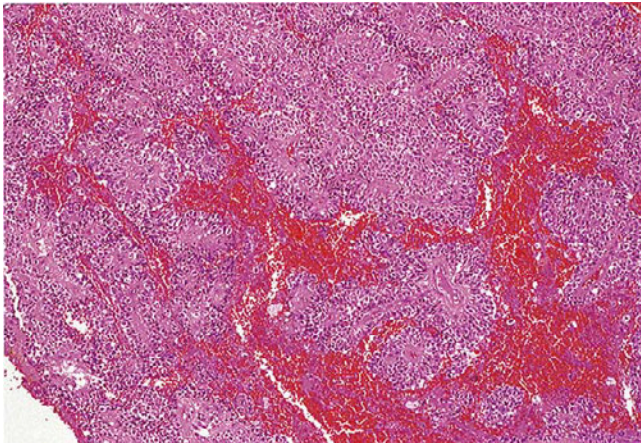


図 113. 充実性偽乳頭状腫瘍

充実部分から出血部分への移行部。敷石状部分が分離し、血管を軸とした偽乳頭構造がめだつ（中央～下方）。

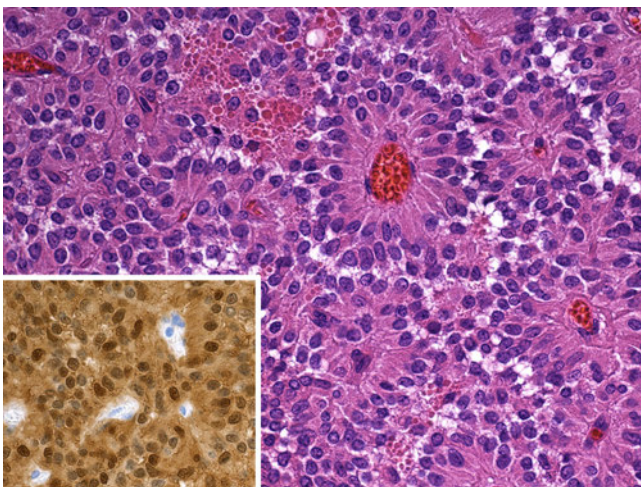


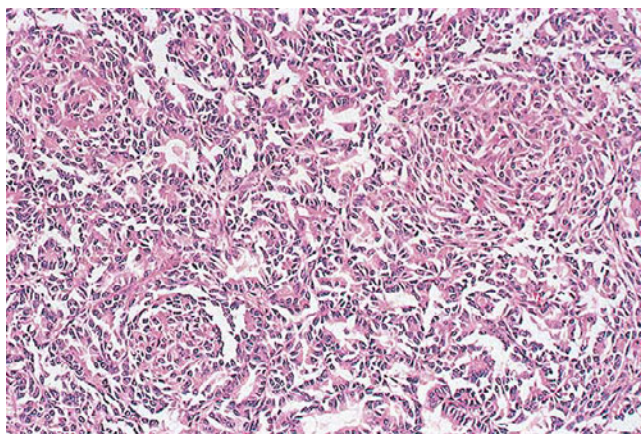
図 114. 充実性偽乳頭状腫瘍

血管を軸とした偽乳頭状構造が明確である。腫瘍細胞の核は円形～類円形で胞体は好酸性を示す。βカテニンが胞体、核ともに陽性である（挿入図）。

図 115. 腺芽腫（手術標本剖面）
一部に出血壊死を伴う結節型の腫瘍。

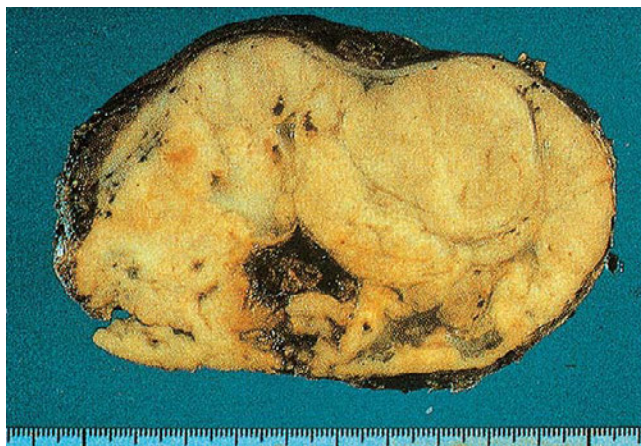

図 116. 腺芽腫
腺房あるいは管状構造の他に、紡錘形細胞からなる渦巻状構造、いわゆる Squamoid corpuscle がみられる（右上と左下）。



VIII. 膵腫瘍の生検・細胞診所見

1. 膵生検組織診断報告

膵生検組織診断報告

超音波内視鏡下穿刺吸引（EUS-FNA）生検法が2010年に保険収載されたことにより，膵病変に対する生検組織検査が，多く行われるようになってきた。そこで膵癌取扱い規約では，下記のような病理診断報告を推奨する。

1. 検体不適正
2. 検体適正
 - ①腫瘍性病変陰性。
 - ②腫瘍性病変の確定診断困難。
 - ③腫瘍性病変陽性。

説明

1. 検体不適正

不適正の理由（採取量，変性，アーチファクトなど）を記載する。

2. 検体適正

① 組織構造，細胞異型，細胞の性状などにより，組織学的診断名と付随する分化度，グレードを膵癌取扱い規約組織分類に準じて可能な範囲で記載する。癌の診断は，浸潤か非浸潤に関わらず，組織学的に癌と診断可能であれば癌と診断する。生検診断においてはPanINの診断名は用いない。得られる所見に応じて，悪性／良性，上皮性／非上皮性，外分泌性／神経内分泌性などを所見とともに記載する。

② 確定診断が困難な理由を必ず記載する。検体量のためか，構造異型や細胞異型のためかなど必ず疑う理由を記載する。

③ 検体量が充分であるか少量であるかを必ず記載する。特定の非腫瘍性病変（自己免疫性膵炎など）が示唆される場合はその旨付記する。

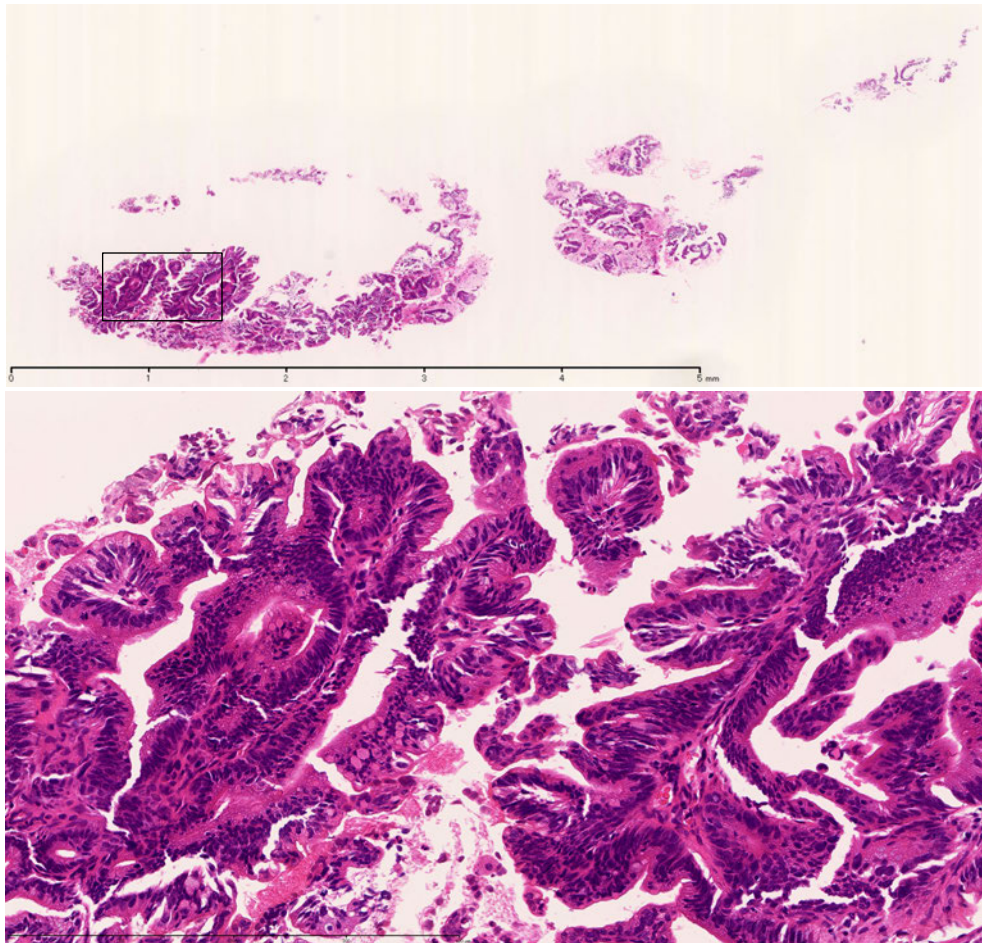


図 117. EUS-FNA (25G) により採取された標本のルーペ像と拡大像
腫瘍性病変陽性，膵管癌。

比較的大きな組織が採取されている。拡大像：内腔に突出していること
疑われる乳頭状構造が観察される。構成細胞の核は比較的小型で，極性
の乱れは弱く，高度異型の腺腫か癌かの鑑別を要する。一部，細胞密度
が高く，乳頭状構造の異型も強いことより分化型腺癌。

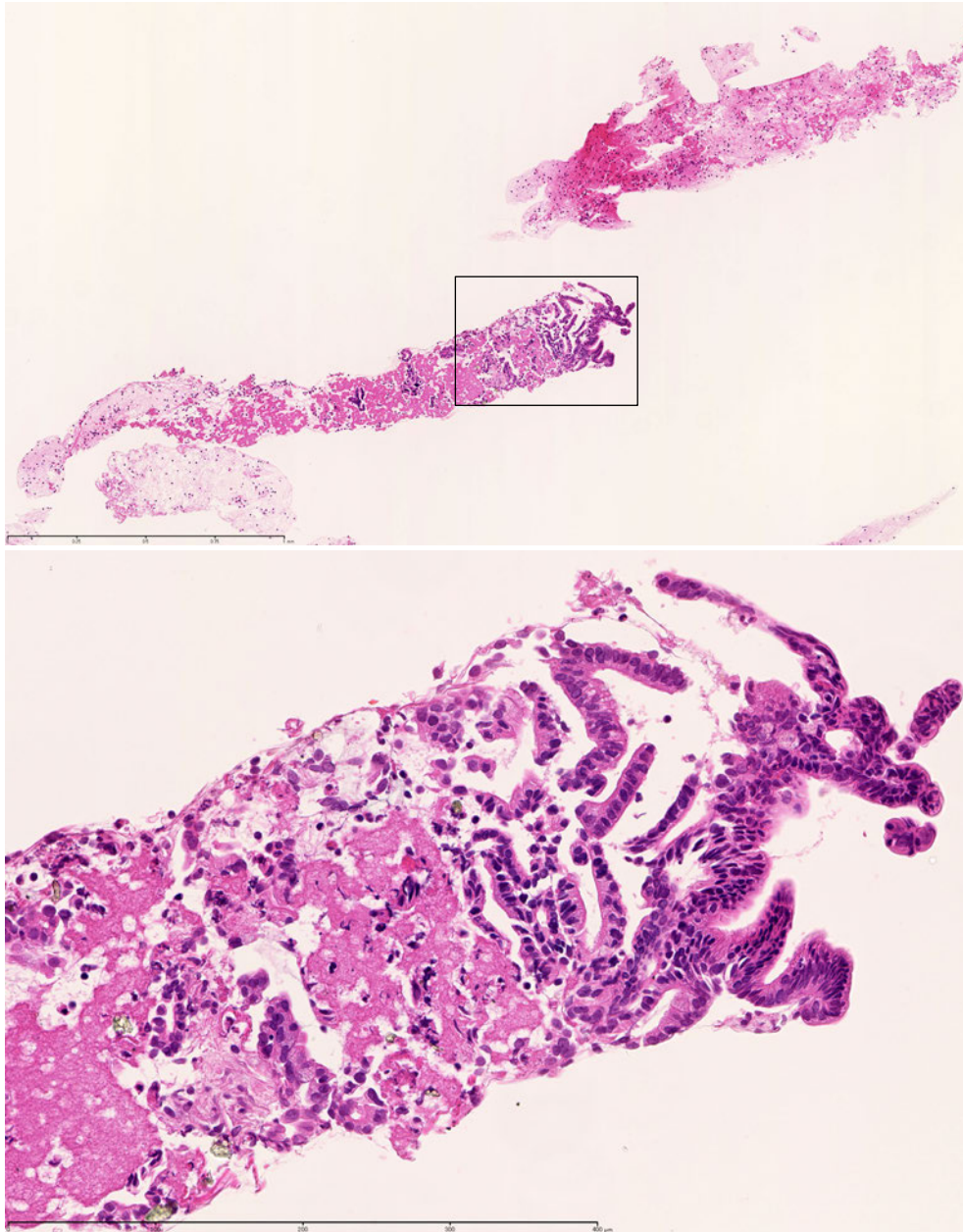


図118. EUS-FNA (25G) により採取された標本のルーペ像と拡大像
腫瘍性病変陽性，膵管癌。
採取された標本には数個の組織片が採取されている。拡大像：不規則な
腺管と丈の低い乳頭状増殖病変をみとめる。構造異型，細胞異型よりよ
り分化の良い高分化型腺癌。

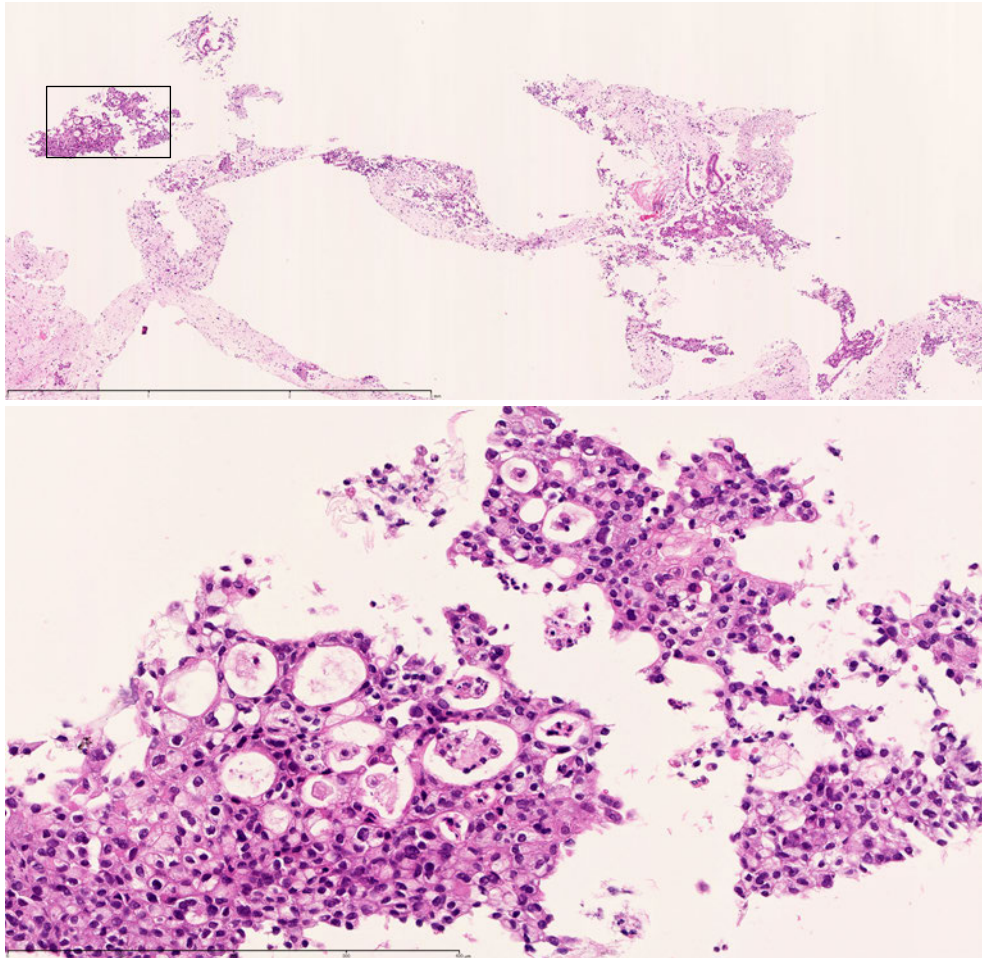


図 119. EUS-FNA (25G) により採取された標本のルーペ像と拡大像
腫瘍性病変陽性，膵管癌。
篩状構造よりなる。構成する細胞の異型は大小不同が目立ち強い。構造
異型，細胞異型より，中分化型腺癌。

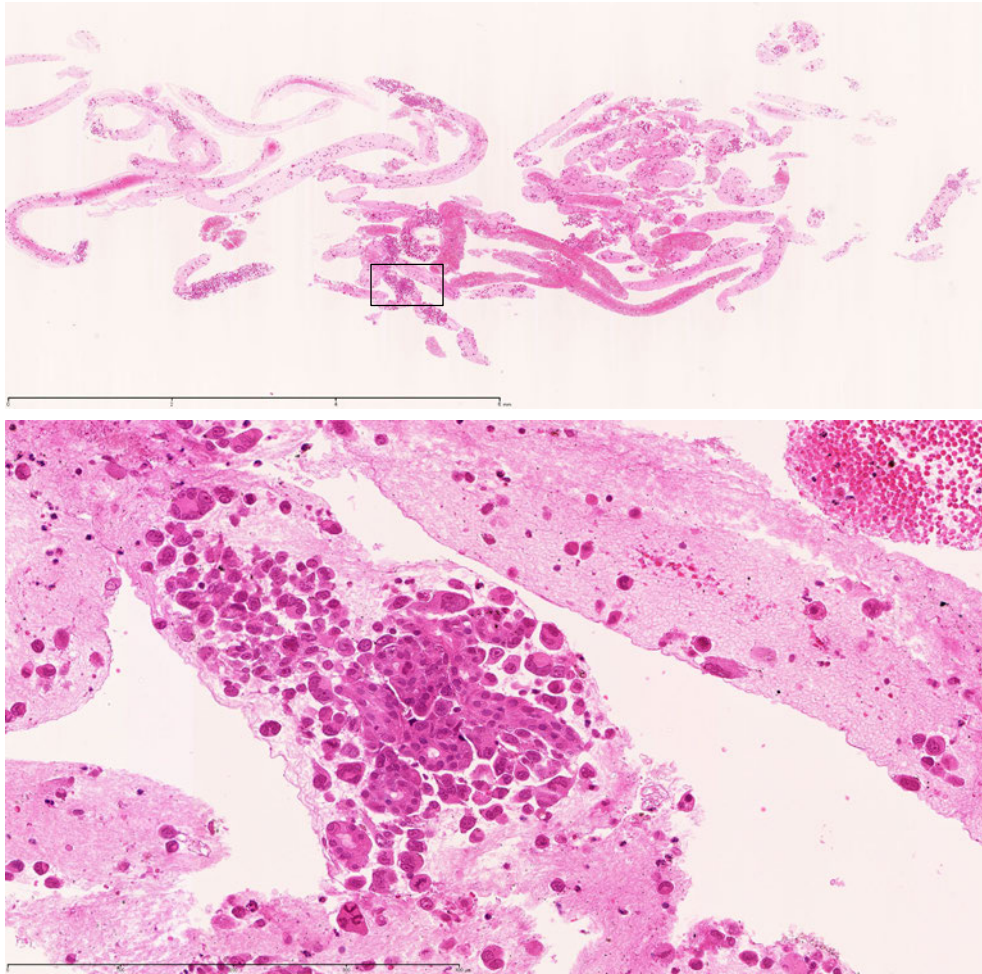


図 120. EUS-FNA (25G) により採取された標本のルーペ像と拡大像
腫瘍性病変陽性，膵管癌。
採取された標本には多数の孤立した接合性の弱い細胞が採取されている。
拡大像：接合性の弱い異型強い細胞と一部に異型腺管が認められ低分化
型腺癌。

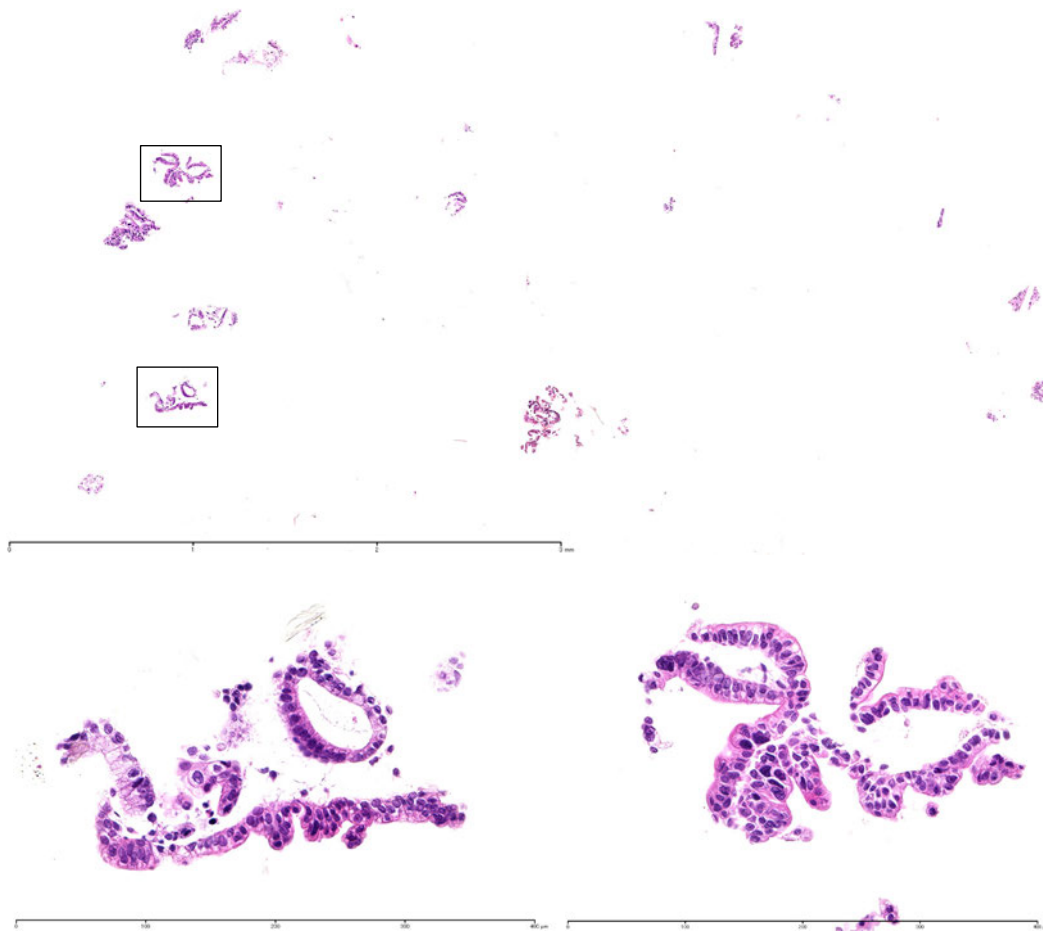


図 121. EUS-FNA (25G) により採取された標本のルーペ像と拡大像
腫瘍性病変陽性，膵管癌。

小数個の上皮塊が採取されている。拡大像：一層に配列する上皮の一部に丈の低い乳頭性増殖病変をみとめる。構成している細胞は，小型で異型が弱い
が，配列の乱れや，核の極性の乱れより，癌と診断される。一層に配列する
上皮は比較的配列が整っており，上内癌病変であることが疑われる。

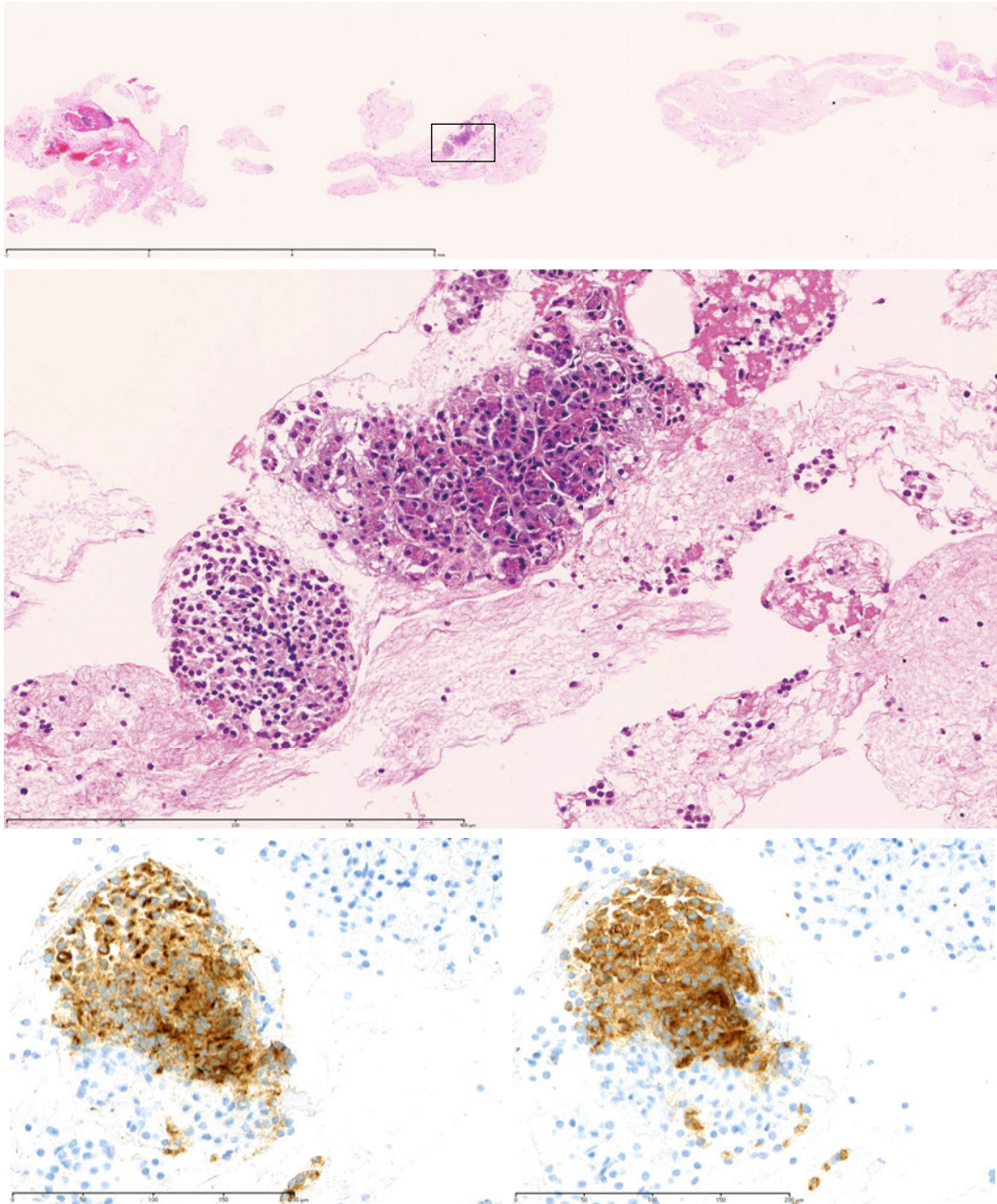


図 122. EUS-FNA (25G) により採取された標本のルーペ像と拡大像
腫瘍性病変陽性，神経内分泌腫瘍。グレード1 (Ki67 指数 2% 以下)
拡大像：非腫瘍性腺房細胞とシート状に観察される神経内分泌腫瘍細胞。神経
内分泌腫瘍は chromogranin A (下左図)，synaptophysin 陽性 (下右図)。

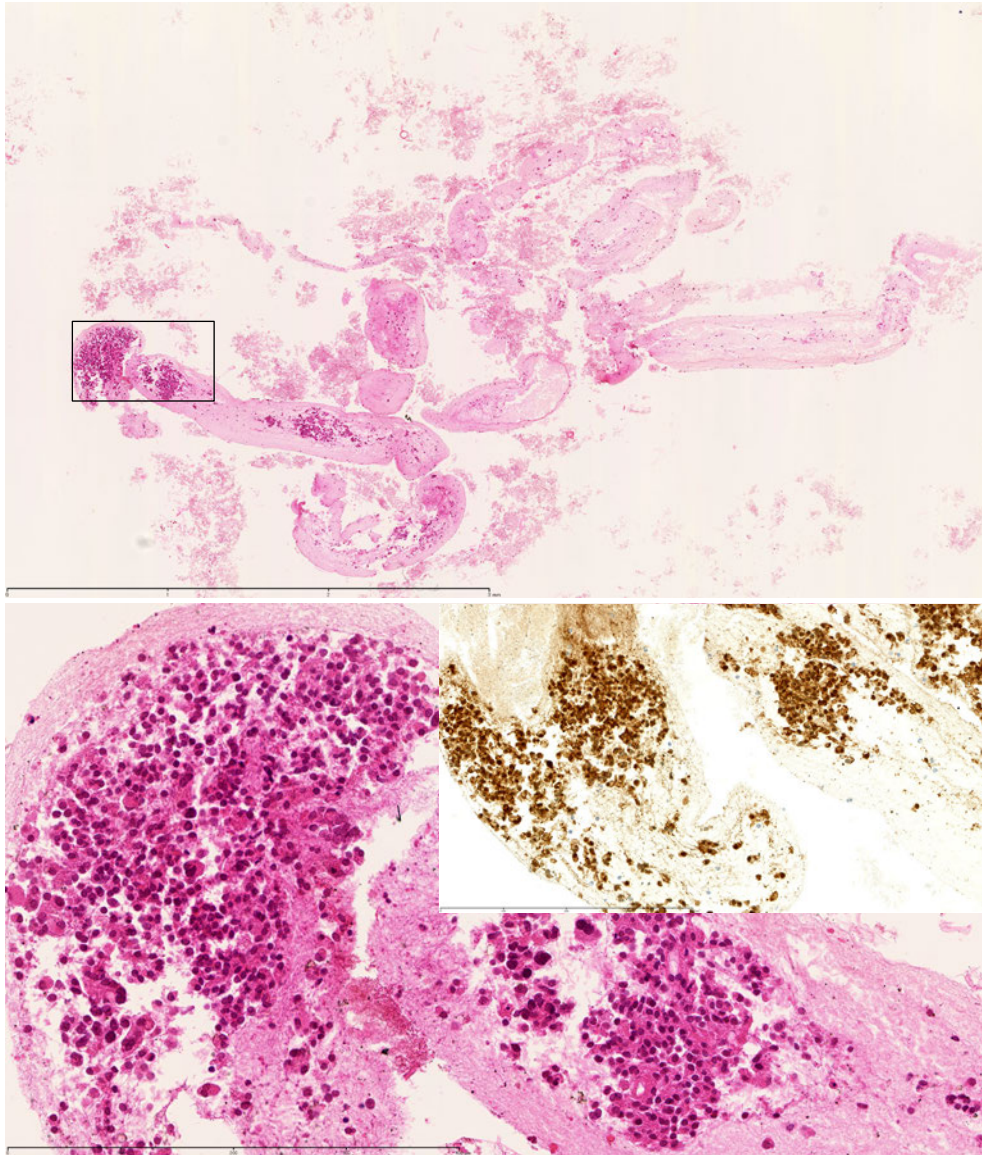


図 123. EUS-FNA (25G) により採取された標本のルーペ像と拡大像
髄様に増殖する腫瘍で、配列を読み取ることは難しいが、偽乳頭状に配
列している。 β -catenin は細胞質内、および核に陽性。HE 染色組織像、
 β -catenin の染色結果より、充実性偽乳頭状腫瘍と診断される。

2. 膵細胞診断報告

緒言

膵臓腫瘍の診断において、画像診断やその他の診断機器・診断技術の進歩により、膵臓の微小病変や嚢胞性病変が発見されることが増えている。このように画像診断で異常所見が指摘された場合、内視鏡的逆行性胆管膵管造影（ERCP）が行われることがあり、その際、一般的に膵液細胞診や膵管擦過細胞診が施行されている。また、内視鏡的膵管ドレナージ（ENPD）などのドレナージも普及し、採取された膵液の細胞診もごく普通に行われている。さらに画像診断で腫瘍を認めた場合、CT ガイド下や超音波ガイド下で穿刺吸引細胞診が行われることがあったが、最近では、より安全で確実な方法として内視鏡超音波（ガイド）下穿刺吸引細胞診（EUS-FNAC）が施行され、手術や治療法の選択に細胞診による腫瘍の質的診断が重要となって来ている。また、術中に膵病変の直接穿刺吸引細胞診なども行われている。

このように、膵臓腫瘍における細胞診の重要性が高まる中、日本膵臓学会の膵癌取扱い規約の第7版では、細胞診に関する事項が盛り込まれることとなった。

ここでは、細胞採取法、検体処理法と染色法、報告様式と細胞判定基準について概説するとともに、代表的な膵腫瘍である膵管内乳頭粘液性腫瘍（IPMN）、上皮内腫瘍性病変（PanIN）、浸潤性膵管癌（IDC）、腺房細胞癌、神経内分泌腫瘍（NEN）、充実性偽乳頭状腫瘍 Solid-pseudopapillary neoplasm（SPN）などの細胞像を示し説明を加えた。

今回、洗浄細胞診については、普及が十分ではない状況から簡単な記載に留めた。

なお、本規約の細胞診に関する記載に関しては、Papanicolaou Society of Cytopathology Guideline 2014と日本臨床細胞学会の膵領域の細胞診ガイドラインと整合性をはかることとした。

1. 細胞採取法

1) EUS-FNAC

膵疾患に対する本法の適応は、膵腫瘍の鑑別診断、癌の進展度診断（腫大リンパ節・微量腹水など）、化学療法前の癌の組織学的根拠、などである。

使用する内視鏡は、超音波ビームの方向が内視鏡軸と平行に90～180°の超音波画像が得られ、Doppler モードも具備されたコンベックス型EUSを使用する。このことで穿刺針と対象病変が同一画面上にリアルタイムに描出され、また穿刺ルート内の血管の穿刺を避けることができる。使用する穿刺針の太さは19～25Gのものが使用される。通常は22G針を使用するが、十分な検体量や組織診を含めた診断を得たい場合には19G針やTru-Cut針などを用い、また膵鉤部の病変のように内視鏡が屈曲した状態での穿刺には柔軟性に富み、穿通性の良い25G針などが用いられる。

2) 膵液・膵管擦過細胞診

膵疾患に対する本法の適応は、MRCP やERCP などにより胆管・膵管の狭窄、拡張、陰影欠損像など、何らかの所見が認められ悪性が疑われる場合、あるいは悪性の否定を要する場合である。

膵管擦過細胞診は、膵液細胞診と比べて新鮮な細胞が採取されるため、細胞形態の判定は

より容易であるが、擦過が難しく、回収できる細胞量が不十分なこともある。

ガイドワイヤーを用いてカテーテルやブラッシングカテーテルを目的の膵管狭窄部などに進め、細胞の採取を行うことができ、側孔の付いた膵液採取用カテーテルも開発されている。

膵液中の細胞は長時間剥離した状態であることに加え、消化酵素の影響で変性を来しており、細胞形態の判定が困難なことが多いため、新鮮な細胞を採取するためにいくつかの工夫がなされている。①膵管洗浄液細胞診：ERCP に際し膵管異常部をブラシで擦過後、3 ルーメンバルーンを膵管内に楔入し、造影ルーメンよりシリンジで滅菌生理食塩水を0.5 mLずつ注入し、同時にガイドワイヤールーメンより弱い陰圧で吸引する。②内視鏡的経鼻膵管ドレナージ（ENPD）チューブ留置下膵液細胞診：5Fr ENBD チューブを用い、チューブを複数日留置して、バッグ内の貯留膵液ではなく、新鮮な膵液を複数回採取する。③合成ヒトセクレチン製剤を静注し、膵外分泌を刺激することで、10 分程度で、30 mL 程度の膵液を採取でき、多くの新鮮な膵管上皮細胞が採取できることが報告されているが、この製剤は国内では入手できず、輸入する必要がある。

変性の強い膵液細胞診においては、速やかな検体処理が重要であるが、更に、組織培養液の使用による変性防止、ゼラチン液の添加による細胞回収率の向上などが報告されている。膵管擦過細胞診の場合、擦過ブラシやERCP チューブの洗浄液細胞診の有用性が示されている。

2. 検体処理法と染色法

細胞診検体処理法としては、95%エタノールによる湿潤固定（Pap. 染色用）や乾燥固定（Giemsa 染色用）が行われ、EUS-FNACにおいて組織学的評価が可能と判断される十分量の検体が採取された場合は組織診断用としてホルマリン瓶に回収し提出する。病理医、細胞診専門医もしくは細胞検査士がEUS-FNACに同席し、迅速細胞診を行うことで、少ない穿刺回数でも診断成績が向上することが報告されている。

病変によっては良悪性の鑑別に加えて、さらなる質的診断を得るために、免疫染色などを行うが、その際には、細胞や小さな組織片などを1つの塊にしてホルマリン固定後、パラフィン包埋し組織標本を作製するセルブロック法も有用である。

細胞診の免疫細胞化学染色は基本的にPap. 染色の形態観察後行う。数に限りのある標的細胞を有効に利用する方法として、一度染色されたスライドガラスから細胞を剥離し、別のスライドに貼り付ける細胞転写法が有用である。この手法を用いれば、腫瘍細胞が標本中に出現しているスライドが1枚しかない場合でも、細胞量が多ければ複数のスライドに貼り分けることによって、複数の抗体による免疫染色が可能となる。

穿刺吸引検体、膵液・膵管擦過検体に対して液状化検体細胞診（LBC: Liquid-based cytology）の検討が報告されている。直接塗抹法に比べ、LBC法では溶血しやすくなり、壊死物質・粘液が減少し、背景がクリーンとなるためスクリーニング効率が向上するという指摘がある。またLBC 法では、核形不整や核小体が強調されるなどの直接塗抹法との所見の違いも報告されている。

3. 細胞診の報告と細胞判定基準

1) 膵液細胞診の判定法

細胞集塊の判定基準（不規則な重積性・核の配列不整・集塊辺縁の凹凸）あるいは個々の細胞の判定基準（核の腫大・核形不整・クロマチン異常）を満たす細胞像は腺癌と判定できる。しかし、小型な細胞で核の大きさに比し、核小体が大きく明瞭な細胞や細胞質内に粘液を含む膵癌細胞や腺腫細胞も存在し、また、多くの反応性異型細胞に少数の腫瘍細胞が混在している症例などは判定困難となる場合があり、注意が必要である。

2) 膵管擦過細胞診の判定法

核所見は個々の細胞の判定基準（核の腫大・核形不整・クロマチン異常）が基本であるが、細胞の不規則な重積、核の配列不整や核小体明瞭などは重要な所見である。擦過で採取された細胞集塊の観察には、高倍率での核異型の確認、核間距離の不整、核の不整な配列などが参考になる。

3) EUS-FNAC の判定法

異型の強い細胞は多彩な出現形式をとり、不規則重積性、大小不同、核異型、クロマチン増量、核小体明瞭など一般的な腺癌の判定基準に当てはまる。しかし、浸潤性膵管癌の高分化な症例で平面的（シート状）に配列している場合、一見、過形成細胞と鑑別を要することがある。核間距離の不整（不規則な配列、重積）、核の腫大（大小不同、核密度の増加）、核形不整（核の切れ込み、しわ）、クロマチン異常の所見を総合的に判断することが重要である。また、比較的稀な腫瘍に関しては、臨床的な画像などの知見や診断を参考にすることも必要である。

4) 報告様式と判定

判定報告は施設によって様々であるが、まず検体が適切かどうかの評価が必要である。膵液であれば細胞数は十分か、擦過であれば乾燥などがどうか、EUS-FNACであれば腫瘍を穿刺できているかどうかなど、細胞数だけでなく細かく記載する。また、良性、悪性と確定できない場合、どちらを疑っているか記載すべきである。

また、良悪の判定に重点を置き、鑑別困難例において、良性を支持するか、悪性を支持するかを報告し、細胞所見をできるだけ詳細に記載することが推奨される。このような判定や報告により、臨床家が治療法の選択や再検査の要不要・再検査の緊急度の判断を行ううえで役に立つ報告様式を目指している。さらに検査センターなど画像情報が十分に得られない施設を含め、多くの施設で使用可能なものを目指した。

ただし、特にIPMNなどの判定や診断に関しては臨床情報や画像情報が重要であり、より精度の高い判定や診断のため、臨床側からの臨床情報の付記が推奨される。

なお、この**報告様式**と判定は、Papanicolaou Society of Cytopathology Guidelines, 2014と臨床細胞学会の細胞診ガイドライン, 2015年版を参考に作成している。

膵領域細胞診の報告様式

1. 判定区分

検体不適正 (inadequate)

検体適正 (adequate)

陰性／良性 (negative/benign)

異型／鑑別困難 (atypical/indeterminate)

良性を支持する所見／疾患 (favor benign)

悪性を支持する所見／疾患 (favor malignant)

その他 (others)

悪性の疑い／低悪性度以上 (suspicious for malignancy/at least low-grade malignancy)

陽性／悪性 (positive/malignant)

2. 所見（異型度など），ないしは推定診断名を記載する

3. 判定区分に対応する代表的疾患

陰性／良性：serous cystadenoma, IPMA, Schwannoma, Low-grade PanIN, etc.

異型／鑑別困難

favor benign：MCA, IPMA, Low-grade PanIN, etc.

favor malignant：IPMC, High-grade PanIN, etc.

others：low cellularity, IPMA, Low-grade PanIN, etc.

悪性の疑い／低悪性度以上：SPN, NET, NEC, IPMC, High-grade PanIN, etc.

陽性／悪性：adenocarcinoma, NEC, pancreatoblastoma, lymphoma, sarcoma, metastases, IPMC, etc.

5) 腹腔細胞診 (CY: Abdominal cavity cytology)

CYの目的は手術開始直後に採取した腹水や腹腔内洗浄液中の遊離癌細胞の有無を確認することである。また、近年、低侵襲手術である腹腔鏡下膵切除術(laparoscopy-assisted pancreatectomy)の際にも腹腔細胞診が行われることがある。

開腹直後に腹水を認めた場合には腹水を、認めない場合には生理食塩水 100 mL を腹腔内に静かに注入し、Douglas 窩から洗浄液を採取、速やかに細胞診標本を作製して判定を行う。症例によっては、CYの結果で術式や化学療法の方針が決定されることがあるが、評価や判定は定まっておらず、今後の更なる検討が必要である。膵癌のCYの細胞成分回収には集細胞法が用いられる。CYの検体で起こりやすい細胞変性を防ぐために、沈渣に仔牛血清入り培養液あるいはアルブミンを1滴加えるなどの工夫も有用な方法である。CYの標本は、通常の体腔液検体よりも細胞量が多く、正常中皮細胞や組織球、炎症細胞が豊富にみられることもあるので、腫瘍細胞の検出が困難な場合も少なくない。PAS染色、アルシアンブルー染色などの粘液染色や免疫染色を用いた検索も有用な方法である。また、術中

迅速診断は、通常法に比べ固定時間や染色，検鏡全てにおいて制約があるため，最終的には永久標本を作製し追加検討することが望ましい。検体採取にあたっては，漿膜面に露出している癌病巣に生理食塩水を強くかけたり，攪拌時に擦るなどの操作により，癌細胞を腹腔内に落下させないことが重要である。

4. 疾患，各膵腫瘍

1) 膵管内乳頭粘液性腫瘍 (IPMN: Intraductal papillary mucinous neoplasm)

IPMN は低異型度病変から高異型度病変，非浸潤癌を経て浸潤癌に進展し得る多段階的な発育進展を示すとされている。したがって同一病変内にlow-grade 低異型度の病変からhigh-grade 高異型度の病変がみられることが少なくなく，細胞診では，一番異型の強い細胞をもって，異型度を推定する。慎重なスクリーニングを行い，確実に異型細胞の小型集塊を見落とさないことが必要である。

細胞診における異型度の診断基準としては，病理組織学的な構築を推定しながら，集塊の大きさや辺縁，細胞の重積性，核の極性（核間距離，核配列），集塊の結合性，核形不整，クロマチン異常を参考にして細胞判定を行うことが重要である。一般にlow-grade低異型度の病変では粘液産生は豊富で大型集塊が主体を占め，high-grade高異型度では粘液細胞は乏しく小型集塊が主体をなすとされている。

IPMN は上皮細胞の形態学的特徴と免疫染色による粘液形質に基づいて，胃型 (gastric type)，腸型 (intestinal type)，膵胆道型 (pancreatobiliary type)，好酸性細胞型 (oncocytic type) の4つの亜型に分類される。4つの亜型は単独のこともあるが，混在していることも多い。low-grade低異型度の病変の多くは粘液細胞で構成される胃型が主体を占め，high-grade高異型度の病変には膵胆道型が多く，腸型は，high-grade高異型度の病変を示し浸潤すれば粘液癌の形態を示す。

① IPMA

i 軽度異型

大型集塊の辺縁はスムーズで，不規則な重積は認めず，核間距離は均等で，核配列は規則性である。細胞質内に粘液を有する粘液細胞が規則的に整列し，集塊の結合性は保たれ，核形不整はなく，クロマチン異常は認めない。背景の粘液は豊富である。

【細胞診の判定区分】

陰性／良性

ii 中等度異型

大型～中型集塊の辺縁は軽度の凹凸があるがスムーズで，集塊の結合性は保たれる。重積を示す部分もあるが，核間距離と核配列は規則性で，核形不整は稀に出現することもある。クロマチン異常は目立たない。膵液内に剥離した細胞は，小集塊となる場合もある。

【細胞診の判定区分】

異型／鑑別困難 (favor benign)

iii 高度異型

集塊の大きさは中型から小型となり、集塊辺縁は中等度の凹凸があり、不規則な重積を示す集塊も認める。核間距離の不均一、核配列の乱れを示し、集塊の結合性はやや低下する。核形不整を認めることが多く、クロマチンも増加してくる。高度異型を推定する細胞が出現した症例は異型／鑑別困難（others）とし、臨床医に細胞所見を報告することが望ましい。追加検査や経過観察期間の参考になる。

【細胞診の判定区分】

異型／鑑別困難（others）

②IPMC 非浸潤性・浸潤性

非浸潤癌の細胞像と浸潤癌の細胞像を明確に区別するのは困難であり、また微小浸潤癌の細胞像は確立されていない。また胃型、腸型、膵胆道型、好酸性細胞型で異なる細胞像を呈することが、さらに判定を難しくしている。一般的に非浸潤癌の細胞像は悪性の基準を満たし、小型集塊が多く、集塊辺縁の凹凸不整が目立ち、不規則な重積、核間距離、核配列ともに乱れる。核形不整、クロマチン異常を認める、高度異型細胞に比較して異型の程度が増加する。浸潤癌では壊死性背景が多く、大小様々な集塊で出現する。大型集塊の辺縁は不整で、不規則重積性、核の大小不同、核形不整、クロマチン異常などの所見を示す。

【細胞診の判定区分】

悪性の疑い／低悪性度以上

陽性／悪性

※理論上、陽性／悪性であるが、実臨床上は、異型／鑑別困難（favor malignant）または悪性の疑い／低悪性度以上と判定されることがある

※IPMNの細胞診断で最も重要なことはhigh-grade高度異型以上の細胞を見落とさないことである。このことを踏まえたうえで、悪性度の細分類が行われる。PanIN との鑑別に関しては、定義上PanIN は拡張のない膵管に発生するとされていることから、画像上、明らかな膵管の拡張、粘液の貯留が認められる場合にはIPMN を疑うが、細胞像のみでIPMN とPanIN を鑑別することは困難である。

2) 膵上皮内腫瘍性病変 (PanIN: Pancreatic intraepithelial neoplasia)

PanIN は浸潤性膵管癌に対するERCP 検査時の擦過細胞診や膵液細胞診で、偶発的にみられることがあるが、穿刺吸引細胞診でも、稀に出現する。Low-grade PanIN（従来の PanIN-1）では、核異型に乏しい粘液性細胞からなる膵管上皮病変が平坦状あるいは乳頭状にみられるが、結合性が強く粘液を有するN/C 比の低い細胞集塊として出現する。Low-grade PanIN（従来のPanIN-2）に相当する病変では、細胞の結合性が低下し、異型度の高い病変になるにつれ、N/C 比増加、孤立散在性や大小不同の細胞集塊の出現、核クロマチンの粗造化、核小体明瞭化などの核異型がみられる。High-grade PanIN（従来の PanIN-3）では、孤立散在性の細胞や小集塊が多数みられ、核クロマチンの粗造化、核小体明瞭化や核の周辺への突出傾向などの核異型など腺癌としての特徴が目立ってくる。しかし、壊死背景や明らかな浸潤性膵管癌の特徴を有する多量かつ高度の大小不同を示す異型細胞集塊が出現することは稀であるが、細胞診検体でPanIN 病変の確定診断は困難なことも多い。

【細胞診の判定区分】

陰性／良性：Low-grade PanIN

異型／鑑別困難

良性を支持する所見／疾患：Low-grade PanIN

悪性を支持する所見／疾患：High-grade PanIN を疑うが確定できない所見

その他：Low-grade PanIN

悪性の疑い／低悪性度以上：High-grade PanIN

※現状では、PanIN 病変が推定された場合、細胞像の所見の記載が重要であり、異型／鑑別困難との判定とし、PanIN を疑うなどの記載にとどめる方が無難である。浸潤性膵管癌の細胞診で、PanIN 病変に由来する細胞を認めることがあるが、浸潤性膵管癌に連続する前癌病変として存在する場合と多発病変の場合とがある。

3) 浸潤性膵管癌 (IDC: Invasive ductal carcinoma)

腺癌 adenocarcinoma (同義語：pancreatic ductal adenocarcinoma, PDAC) は、膵管類似の腺腔形成や膵管上皮への分化がみられる最も一般的な組織型で、腺腔形成の程度（分化度）により高分化型から低分化型に分類される。これらの腺癌では、大小不同の細胞集塊がみられ、細胞異型も低倍率では一見弱くみえることも少なくない。しかし、高倍率の観察では細胞や核の重積性、シート状配列とともに腺管様構築、核の大小不同、核間距離不整、核小体の明瞭化、核が細胞辺縁に突出する傾向や核クロマチンの粗造化など腺癌の特徴的所見がみられる。また、浸潤性膵管癌腺癌の細胞診では、壊死背景や炎症背景とともに、一部で粘液産生所見や上記の特徴を有する大小の細胞集塊や孤在性の異型細胞を認めることが多い。病変の良悪の鑑別には、核の細胞からの突出傾向、N/C 比の増加の確認とともに、高倍率、可能であれば対物 100 倍での核所見、特にクロマチンの粗造化や核小体の明瞭化など核の異型所見を詳細に観察することが重要である。

※この浸潤性膵管癌の中には、腺癌成分と異常角化細胞からなる扁平上皮癌成分が混在してみられる腺扁平上皮癌 (adenosquamous carcinoma)、高度の粘液の中に腺癌細胞が浮遊するような形態を呈する粘液癌 (mucinous carcinoma) や種々の腺癌成分などとともに異型巨細胞、異型紡錘形細胞や不整な大型異型細胞などを伴う退形成癌 (anaplastic carcinoma) などが含まれる。

【細胞診の判定区分】

陽性／悪性（推定病変：浸潤性膵管癌）

4) 腺房細胞癌 (Acinar cell carcinoma)

細胞診では、腺房構造、充実性、腺管状や細胞の重積性を示す多量の腫瘍細胞からなり、緩い集塊状、孤在性の出現や、一部ではロゼット様配列もみられる。類円形の核はやや偏在性で明瞭な核小体とやや不整で細顆粒状のクロマチンパターンを呈する。細胞質は腺房細胞としての特徴である zymogen 顆粒を有するため、豊富で、やや好酸性の細-粗顆粒状である。しかし、神経内分泌腫瘍との鑑別が困難な場合や神経内分泌腫瘍を含め種々組織型が混在する腫瘍もあるため、腺房細胞などへの分化を免疫染色で確認する必要がある。腺房細胞癌の免

疫染色では、トリプシン、キモトリプシン、BCL-10などが比較的特異的とされ、細胞診検体を用い確認することも可能である。

【細胞診の判定区分】

陽性／悪性（推定病変：腺房細胞癌）

※SPN、NETなどと鑑別を要す症例もあり、悪性の疑い／低悪性度以上と判定し、鑑別診断や所見を詳細に記載、報告することが推奨される。また、免疫染色などによる診断が、必要となることもある。

5) 神経内分泌腫瘍（NEN: Neuroendocrine neoplasm）

EUS-FNACの普及により穿刺吸引細胞診を行う機会が増加している。細胞診の役割としては、神経内分泌腫瘍の特徴を示す細胞形態かどうかの判定が重要となる。

①NET

小型 - 中型の比較的一様で単調な類円形核を有する腫瘍細胞が出現する。塗抹時に裸核状になりやすい。比較的疎な結合性を示すが、ロゼット形成や索状、充実胞巣状配列、インディアンファイル状配列や血管周囲性配列など組織像を反映した細胞配列、孤立散在性の出現もみられる。核縁は整で、組織像と同様のごま塩状“salt and pepper”状とされる砂粒状、粗顆粒状のクロマチンの凝集を認める。形質細胞様の偏在核を示すこともある。多形性は種々の程度にみられるが悪性度との相関はない。核小体の大きさも様々である。細胞質は細顆粒状で比較的豊富である。アミロイドがみられる場合はインスリノーマが示唆される。

【細胞診の判定区分】

悪性の疑い／低悪性度以上（推定病変：NET）

②NEC

壊死や核分裂像が目立つ場合は、NECの可能性を考慮する必要がある。NECは頻度は低いが、細胞像は、肺の小細胞癌、大細胞内分泌癌に類似する。細胞診標本やセルブロックによる免疫染色を行い、神経内分泌細胞への分化を確認することが診断に極めて有用である。なお、免疫染色によるKi-67標識率の評価は、EUS-FNAC検体と手術検体では必ずしも一致しないことがある。

【細胞診の判定区分】

陽性／悪性（推定病変：NEC）

※細胞学的にNET G1、G2との鑑別困難なNET G3-NECは悪性の疑い／低悪性度以上として報告し、細胞所見が、明らかにNECの場合は、陽性／悪性（推定病変：NEC）とする。

※腺房細胞癌やSPNとの鑑別が難しい細胞像を呈することがあり、細胞所見の他、年齢や性別などの臨床像が重要である。時には、免疫染色や電顕的な検索が鑑別に必要である。

6) 充実性偽乳頭状腫瘍（SPN: Solid-pseudopapillary neoplasm）

穿刺吸引細胞診の検体では採取細胞量は多く、背景に出血や壊死物質を認めることがある。腫瘍細胞は小型類円形で、比較的均一、集塊状、血管周囲性に偽乳頭状あるいは孤在性に出現する。比較的豊富な細い血管構造が認められるが、細胞の結合性は弱い。腫瘍細胞の核クロマチンは細顆粒状で、類円形の核は、核の切れ込みや核溝(nuclear groove)を示すことがある。

核小体はみられることはあるが、通常顕著ではない。細胞質は微細顆粒状で、長く伸びる細胞質突起様の構造を認めることがある。核分裂像はほとんど認められない。ギムザ染色で異染性を示す hyaline globules を認めることもある。細胞診では、変性所見として、出血や壊死背景とともに泡沫細胞、多核巨細胞、コレステロール結晶物などがみられることもある。

【細胞診の判定区分】

低悪性度以上(at least low-grade malignancy) (推定病変: solid-pseudopapillary neoplasm とし、必要に応じ鑑別診断を記載する)。

※腺房細胞癌やNETとの鑑別が難しい細胞像を呈することがあり、細胞所見の他、年齢や性別などの臨床像が重要である。時には、免疫染色や電顕的な検索が鑑別に必要である。

7) 悪性リンパ腫 (Malignant lymphoma)

経験することが多い悪性リンパ腫であるびまん性大細胞型B細胞リンパ腫 (DLBCL: diffuse large B-cell lymphoma)について提示し、説明する。大型の異型リンパ球が比較的単調に出現するため細胞診でもその識別は可能である。基本的にリンパ球の出現は孤立散在性で、細胞の結合性はほとんど認められない。中心芽球型は最も多くみられる型で、小型リンパ球の2～3倍以上の大きさを示し、核は類円形からくびれを有するものや分葉状を呈するものまでみられる。核クロマチンは繊細～顆粒状で数個の核小体を認める。免疫芽球型では核のほぼ中心に明瞭な核小体を有する大型の細胞が腫瘍細胞のほとんどを占める。未分化型は核型不整の目立つ大型の細胞が出現し、奇怪な多形性核を有する腫瘍細胞を認めることがある。また、背景に lymphoglandular bodies を認めることもある

【細胞診の判定区分】

陽性／悪性 (推定病変:悪性リンパ腫)

※DLBCLでは腫瘍細胞は通常孤立散在性に出現するが、特に融合性／上皮性腫瘍様に出現し、癌との鑑別が問題となる症例があるので注意が必要である。両者の鑑別点としては、DLBCLでは通常背景に壊死がみられないが、癌では壊死がみられることが多い。DLBCLではN/C比が癌に比べ高く、細胞結合性が基本的に認められないなどが特徴である。

細胞診ガイドライン膺領域ワーキンググループ委員 (五十音順)

専門医委員：清水道生，白石泰三，内藤善哉，中泉明彦，野田裕，能登原憲司，
広岡保明，三橋智子，南口早智子，山雄健次，若狭朋子

検査士委員：大久保文彦，片山博徳，竹中明美，古旗淳，丸川活司

細胞診図譜

以下は病理組織学的に確定診断のついた症例に対応する典型的な細胞像を示す。
実際の診断過程では、臨床所見を十分に考慮して細胞診判定や報告を行うことが重要である。

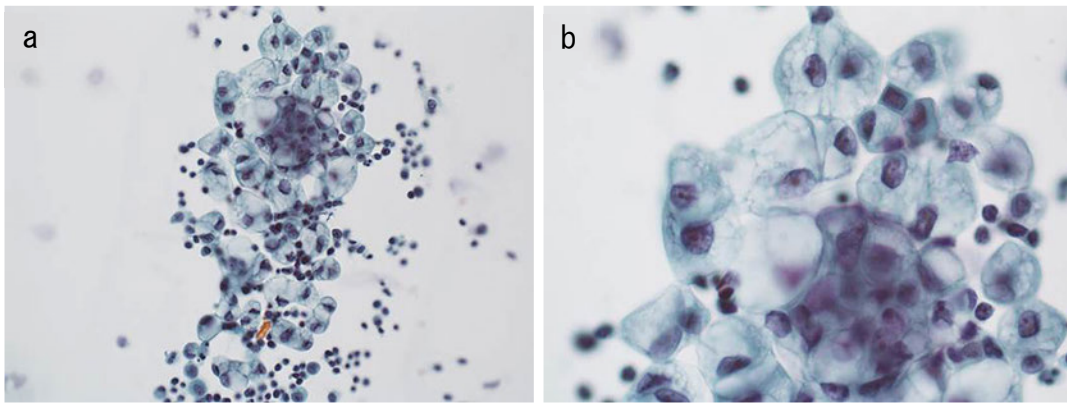


図 124. 膵管癌 癌性腹膜炎

- a. b. 粘液を産生する明るい細胞集塊がみられ、核小体は明瞭で核異型を伴っている。背景には、リンパ球などの炎症反応を認める。腹水、Pap. 染色

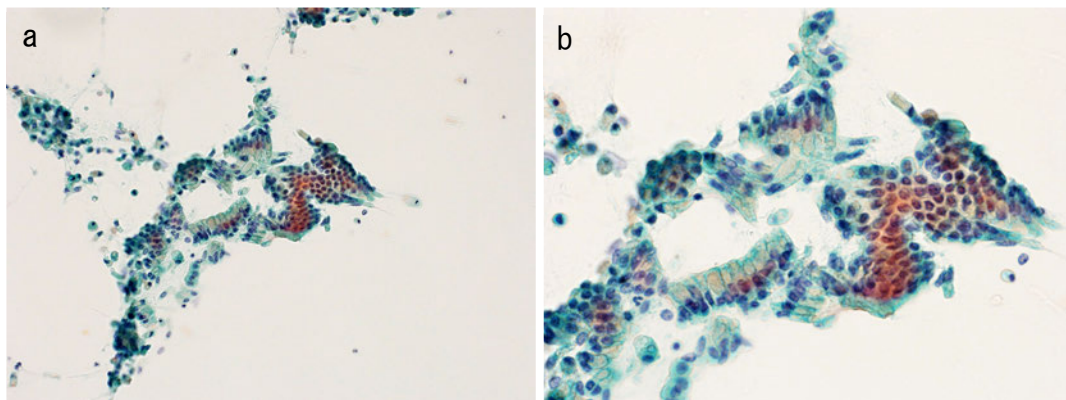


図 125. IPMN ①IPMA 軽度異型

- a. b. 細胞密度の増加したシート状集塊で辺縁はスムーズで最外層は細胞質を保持している。細胞質内には粘液を有し、核は軽度肥大しているが、基底側に規則性に配列している。膵液、Pap. 染色

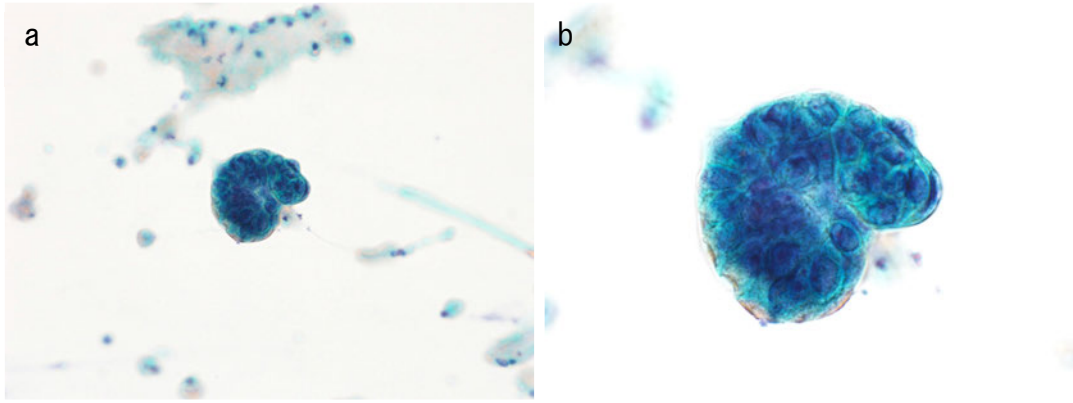


図 126. IPMN ②IPMA 中等度異型

- a. b. 結合性が保たれ、最外層がスムーズな小集塊を認める。集塊の核の飛び出しは、ほとんど見られない。細胞密度の増加，核の不規則重積，核配列の乱れを認める。滕液，Pap. 染色

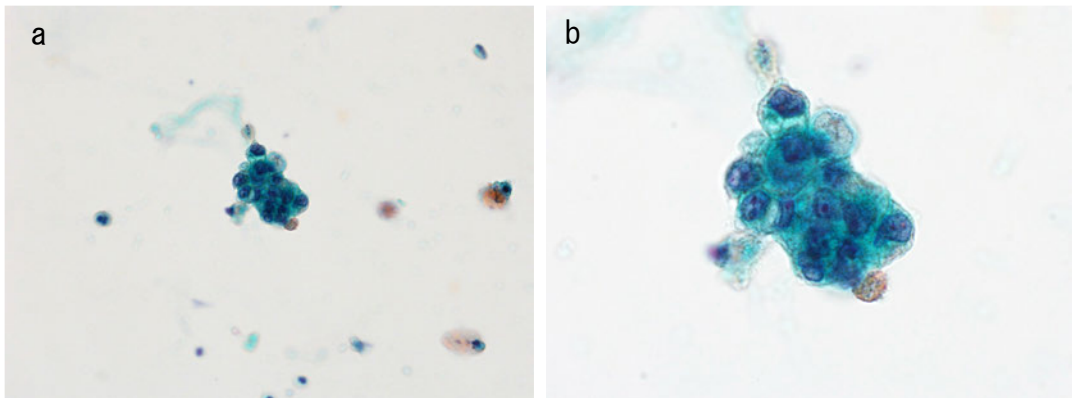


図 127. IPMA ③IPMA 高度異型

- a. b. 辺縁に凹凸を示す小集塊を認める。核は，配列不整と核間距離の不均一が目立つ。核クロマチンは微細顆粒状で，核不整が目立つ。滕液，Pap. 染色

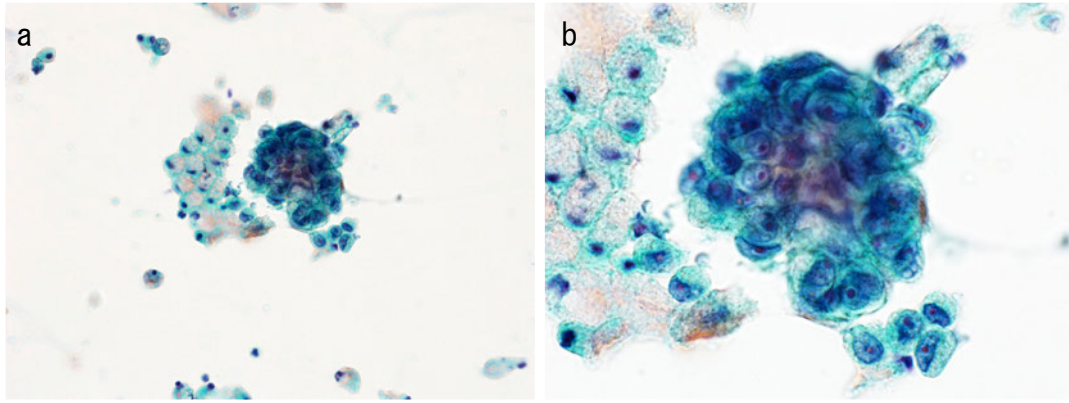


図 128. IPMN ④IPMC

- a. b. 腫瘍細胞は不規則な形状の集塊で、核は腫大し、配列不整と核間距離の不均一を認める。細胞境界は不明瞭で、核不整が目立ち、核小体が明瞭である。腓液，Pap. 染色

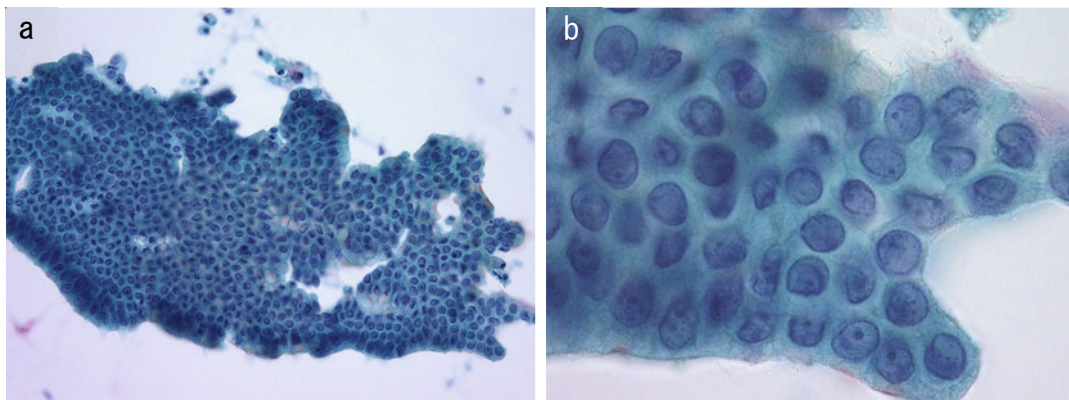


図 129. IPMN ⑤胃型 (IPMA 高度異型 gastric type)

- a. b. 集塊は不規則な凹凸を示すが結合性は保たれ、核の飛び出しは見られない。核の不規則重積，核配列の乱れ，核不整を認める。核クロマチン増量は乏しい。腓液，Pap. 染色

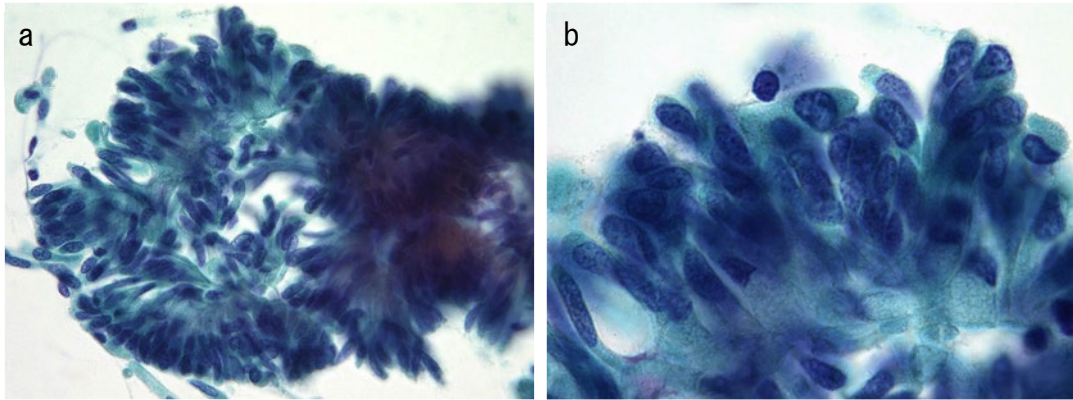


図 130. IPMN ⑥腸型 (IPMC 浸潤性 intestinal type)

- a. b. 腫瘍細胞は密度の高い柵状配列を示し、核は楕円形で粗顆粒状のクロマチン増量を示す。集塊からの核の飛び出しを一部に認める。腓液, Pap. 染色

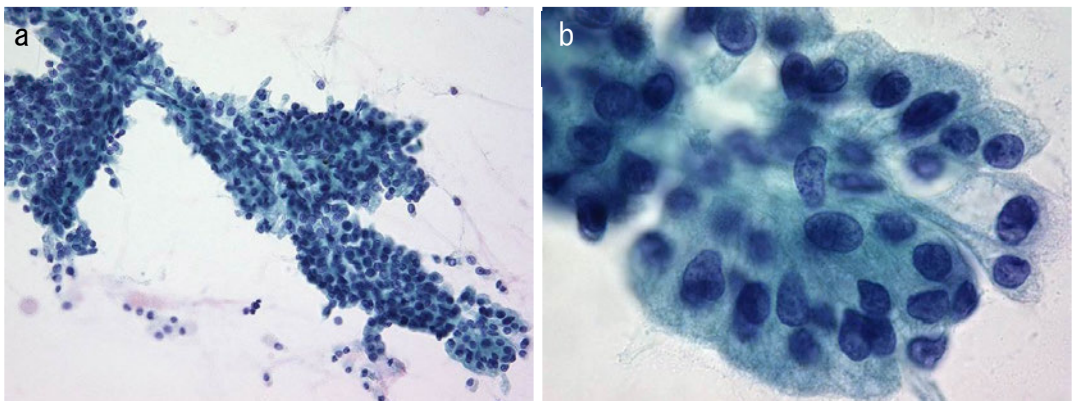


図 131. IPMN ⑦膵胆道型 (IPMC 非浸潤性 pancreatobiliary type)

- a. b. 核配列不整と核間距離の不均一を認め、細部境界は不明瞭。核は類円形で粗な核クロマチン増量を認める。細胞質は微細顆粒状を示す。腓液, Pap. 染色

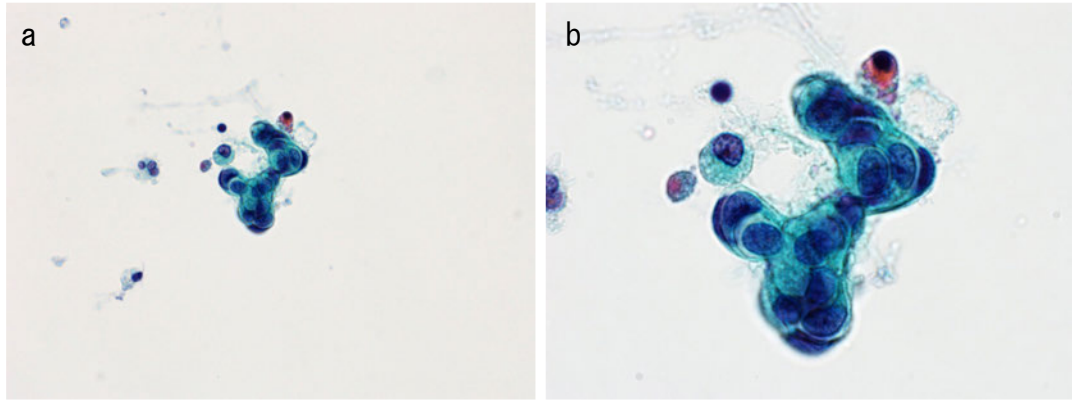


図 132. High-grade PanIN

- a. 背景はきれいで、核クロマチンに富み、楕円形核を有する異型細胞の小集塊を認める。異型細胞では、クロマチン増量とともに核小体がみられ、核は偏在する傾向を示す。腓液, Pap. 染色
- b. 高倍率では、核の不整や大小不同, 核間距離不整, 核小体の明瞭化や核クロマチンの粗造化を認める。腓液, Pap. 染色

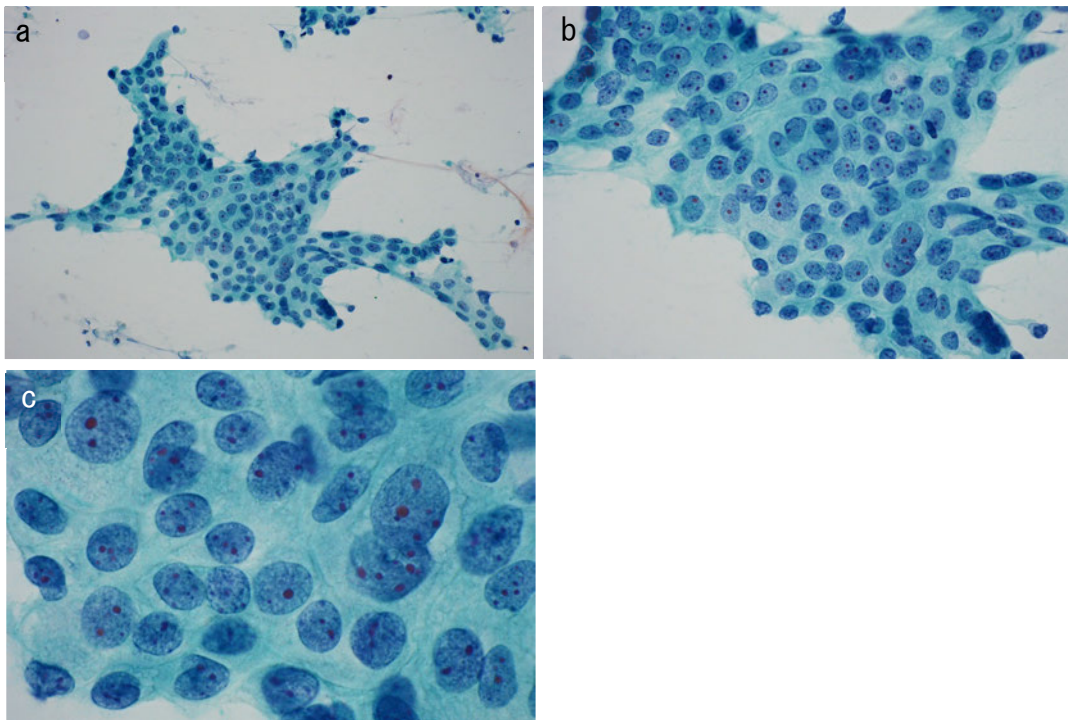


図 133. 浸潤性膵管癌 (IDC: Invasive ductal carcinoma) ①腺癌

- a. b. 核の重積性, シート状配列とともに腺管様構築, 核の大小不同, 核間距離不整, 核が細胞辺縁に突出する傾向や核クロマチンの粗造化などとともに, 細胞内小腺腔がみられる。EUS-FNAC, Pap. 染色
- c. 高倍率では, 核の不整や大小不同, 核間距離不整, 核小体の明瞭化や核クロマチンの粗造化などの細胞異型が著明である。EUS-FNAC, Pap. 染色

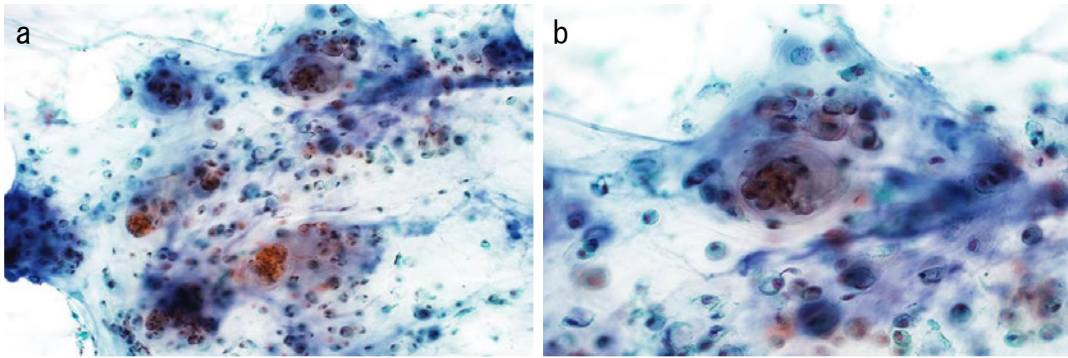


図 134. 浸潤性膵管癌 (IDC: Invasive ductal carcinoma)

②粘液癌 (mucinous carcinoma)

- a. 壊死，変性を伴う多量の粘液の中に，粘液を産生する異型細胞を認める。EUS-FNAC, Pap. 染色
- b. 炎症細胞とともに粘液産生を示す異型細胞がみられ核異型が高度である。EUS-FNAC, Pap. 染色

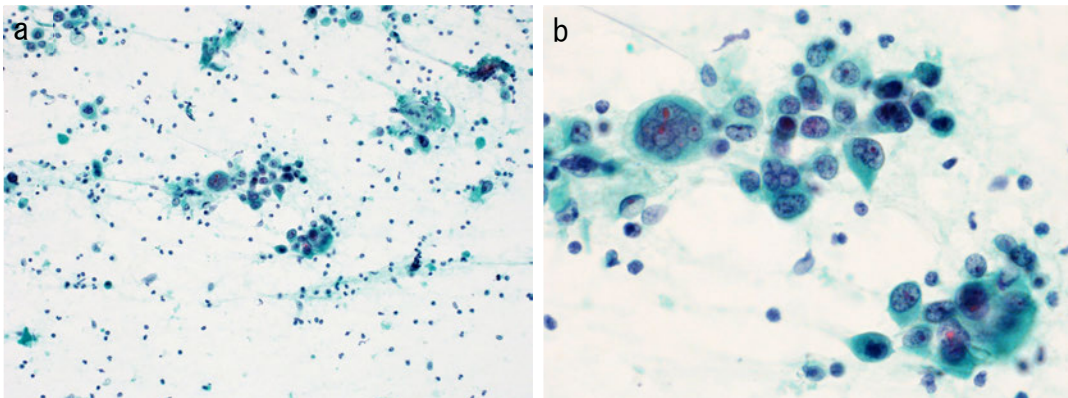


図 135. 浸潤性膵管癌 (IDC: Invasive ductal carcinoma) ③退形成癌

(anaplastic carcinoma)

- a. 壊死，変性ととともに，結合性の低下した大小の異型細胞集塊を認める。EUS-FNAC, Pap. 染色
- b. 多核の異型腫瘍細胞もみられ，腫瘍細胞の核の不整，核小体明瞭化など核異型が高度である。EUS-FNAC, Pap. 染色

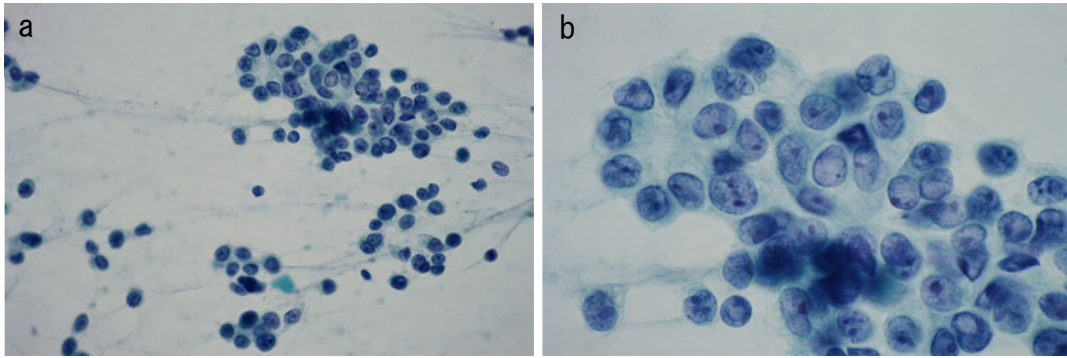


図 136. 腺房細胞癌 (Acinar cell carcinoma)

- a. 腺房構造，充実性，腺管状や細胞の重責性，一部ではロゼット様配列を示す多量の腫瘍細胞からなり，緩い集塊状，孤在性の出現もみられる。EUS-FNAC，Pap. 染色
- b. 類円形の核はやや偏在性で明瞭な核小体と抜けたような不整で細顆粒状のクロマチンパターンを呈し，核内偽封入体もみられる。細胞質はやや豊富で好酸性の細-粗顆粒状を示す。EUS-FNAC，Pap. 染色

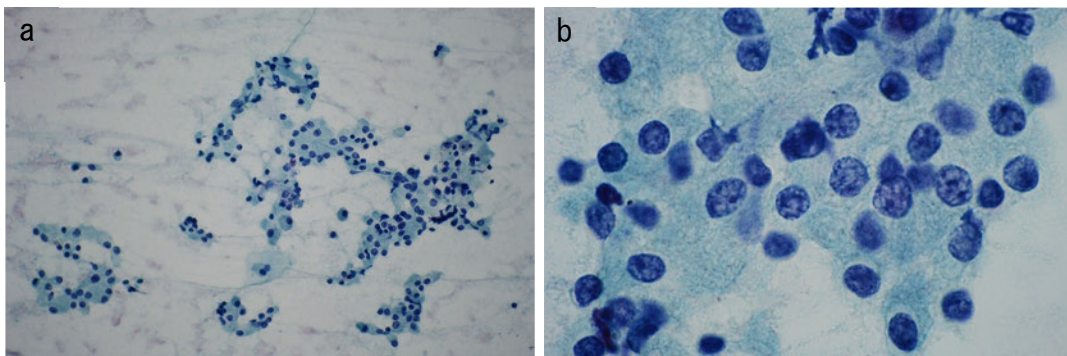


図 137. 神経内分泌腫瘍 (NET G2: Neuroendocrine tumour)

- a. 小型-中型の比較的一様で単調な類円形核を有する腫瘍細胞が大小の集塊で出現している。EUS-FNAC，Pap. 染色
- b. ごま塩状 “salt and pepper” 状とされる砂粒状，粗顆粒状のクロマチンを有する腫瘍細胞がロゼット形成や腺管状，索状，充実胞巣状配列を示し，細胞質は細顆粒状で比較的豊富である。EUS-FNAC，Pap. 染色

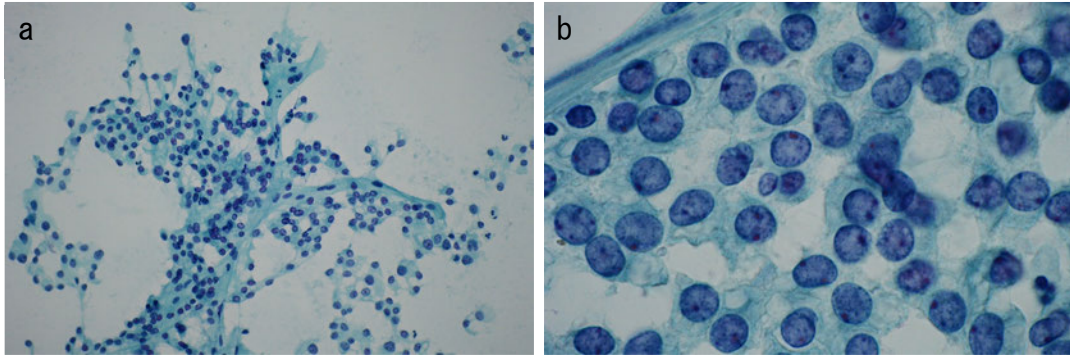


図 138. 充実性偽乳頭状腫瘍 (SPN: Solid-pseudopapillary neoplasm)

- a. 腫瘍細胞は集塊状，血管周囲周囲性に偽乳頭状あるいは孤在性に出現している。EUS-FNAC, Pap. 染色
- b. 腫瘍細胞は小型類円形，比較的均一で，結合性は弱く，核クロマチンは細顆粒状を呈し，核小体は目立たない。腫瘍細胞の細胞質は微細顆粒状を示す。EUS-FNAC, Pap. 染色

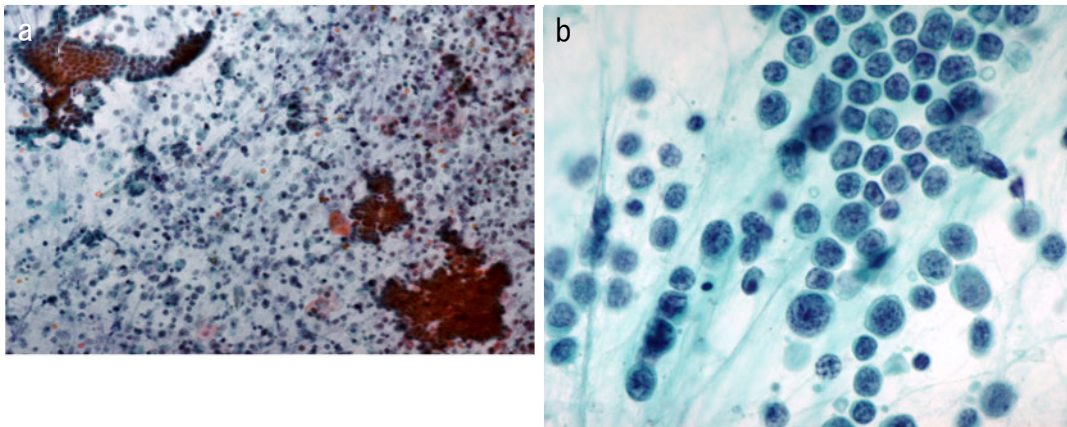


図 139. 悪性リンパ腫 (Malignant lymphoma)

- a. 上皮細胞の集塊とともに細胞の結合性を示さない大型の異型リンパ球を多数認める。EUS-FNAC, Pap. 染色
- b. 腫瘍細胞は，大型で N/C 比が高く，核は類円形からくびれや分葉状を呈し，核クロマチンは繊細～顆粒状で数個の核小体を認める。EUS-FNAC, Pap. 染色

IX. 術前治療後の組織学的評価

薬物・放射線治療後の組織学的効果判定基準

膵癌に対して薬物療法（化学療法，分子標的治療など）あるいは放射線療法を行った場合に，癌の治療感受性，薬物の種類・投与量・投与方法，放射線の質・線量・照射方法，治療期間，最終治療から手術までの期間などに応じて，癌組織にさまざまな変化がみられる。これらの変化の程度により，膵癌の組織学的効果判定基準を下記のように定める。

対象は，術前治療後の手術症例における原発巣とする。効果判定は，生存し得ると判断される癌細胞の残存率を目安に行う。治療後組織の病理像から，治療前の癌の範囲や量を推定することはしばしば困難であるが，癌の消失に対する宿主の組織反応を参考に，癌の残存率を推定する。治療効果は原則として浸潤巣のみの変化で判定する。従って，治療後組織に上皮内成分のみが残存しているものは Grade 4 と判定される。

[効果判定基準の分類]

Grade 1：軽度の効果あるいは無効 (Poor or no response)：

治療による効果が乏しい（癌の推定残存率が50%以上）。

Grade 1a：癌の推定残存率が90%以上。

Grade 1b：癌の推定残存率が50%以上かつ90%未満。

Grade 2：中等度の効果 (Moderate response)：

生存し得ると判断される癌細胞が中等量認められる（癌の推定残存率が10%以上かつ50%未満）。

Grade 3：高度の効果 (Marked response)：

生存し得ると判断される癌細胞が少量しか認められない（癌の推定残存率が10%未満）。

Grade 4：完全奏効 (Complete response)：

生存し得ると判断される癌細胞を認めない。

注1) 部位により効果が異なることがある。従って生検検体は対象とはしない。

注2) 「生存し得ると判断される癌細胞」を正確に定義することは難しいが，病理総論的には核濃縮 (pyknosis)，核崩壊 (karyorrhexis)，核融解 (karyolysis)，あるいは核消失がみられる癌細胞は「生存し得ない」と考えられる。

注3) 壊死，特に虚血性変化と考えられるような凝固壊死はしばしば未治療の膵癌でも経験される。治療による効果との区別が難しい場合は，治療効果を過大評価しない。

注4) 腺癌の場合，癌の消失に対する宿主の組織反応として，多数の泡沫状組織球の出現を伴う黄色肉芽腫様の像，癌細胞を伴わない粘液プール（粘液変性的一种），様々な程度の炎症性細胞浸潤，線維化などが観察される。炎症性細胞浸潤や線維化は，随伴性膵炎との鑑別がしばしば困難であるが，黄色肉芽腫様の像や粘液プールは，既存の癌巣範囲を推定するとき手掛かりとなる重要な所見である。

注5) 上皮内成分の残存の有無に関わらず、浸潤癌成分が完全に消失した症例は極めて予後が良いことが知られている。このような病変は病理学的完全奏効と判断されるが、上皮内成分の残存の意義については今後の検討が必要であるため、上皮内成分の有無について付記することが望ましい。なお、Grade 4 と判断されるためには、摘出臓の全割標本による検索が望まれる。

注6) 判定に苦慮する場合には、効果の低い方を選択する。

注7) 手術の根治性は加味しない。すなわち臨床的あるいは病理組織学的に明らかな癌のとり残しがある場合でも、切除範囲内にある程度の病巣が含まれていれば、観察範囲内で治療効果判定を行う。

注8) 現在まで、膵癌に対する術前治療の組織学的効果判定について幾つかの分類が文献的に報告されている。本規約は、多くの施設で使用され、かつ臨床的意義のエビデンスが明確となっている Evans 分類*ならびに CAP 分類**を基盤にしつつ、これらの分類ではやや曖昧にされてきた部分（治療により癌が完全に消失した間質領域、膵管内病変の扱い）を明確にした。

* Evans DB, et al. Preoperative chemoradiation and pancreaticoduodenectomy for adenocarcinoma of the pancreas. Arch Surg. 1992;127:1335-9.

** Washington K, et al. Protocol for the Examination of Specimens from Patients with Carcinoma of the Exocrine Pancreas. College of American Pathologists. 2010

Evans 分類

Grade I	Characteristic cytologic changes of malignancy are present, but little (<10%) or no tumor cell destruction is evident.
Grade II	In addition to characteristic cytologic changes of malignancy, 10%-90% of tumor cells are destroyed.
Grade IIa	Destruction of 10% - 50% of tumor cells.
Grade IIb	Destruction of 51% - 90% of tumor cells.
Grade III	Few (<10%) viable-appearing tumor cells are present.
Grade IIIM	Sizable pools of mucin are present.
Grade IV	No viable tumor cells are present.
Grade IVM	Acellular pools of mucin are present.

CAP 分類

Grade 0	Complete response
Grade 1	Marked response
Grade 2	Moderate response
Grade 3	Poor or no response

薬物・放射線治療後の組織学的所見

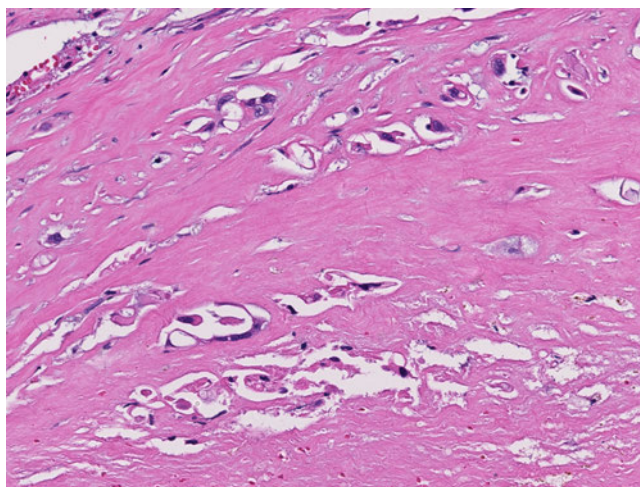


図 140. 癌細胞の治療後変化

核濃縮，核の消失，細胞境界の不明瞭化などがみられる癌細胞が混在している。

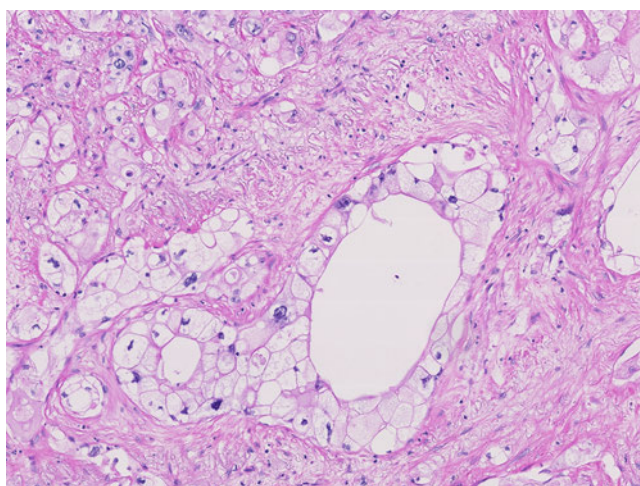


図 141. 癌細胞の治療後変化

細胞質の淡明化が顕著であるが，大部分は生存し得る癌細胞とみなされる。胞体の淡明化は治療後腫瘍組織でしばしば認められる。

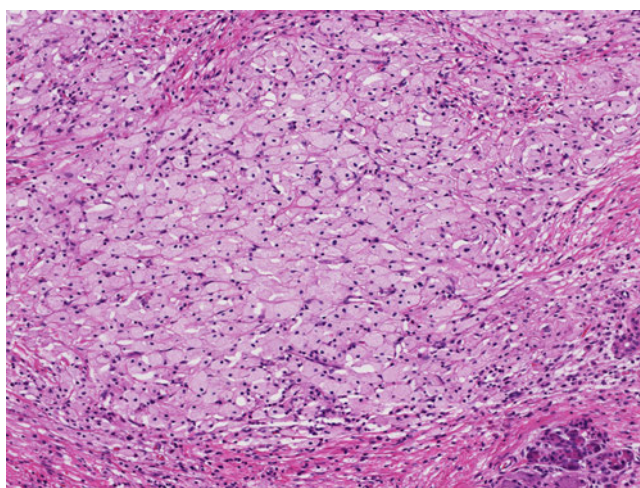


図 142. 癌の消失に対する宿主の組織反応

多数の泡沫細胞の出現を伴う黄色肉芽腫様の像。

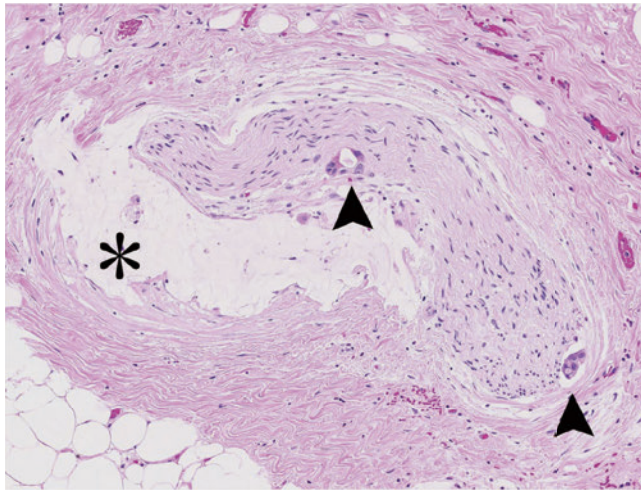


図 143. 癌の消失に対する宿主の組織反応

Viable な癌細胞（矢頭）もみられるが，神経周囲に治療効果と思われる粘液プール（*）をみる。

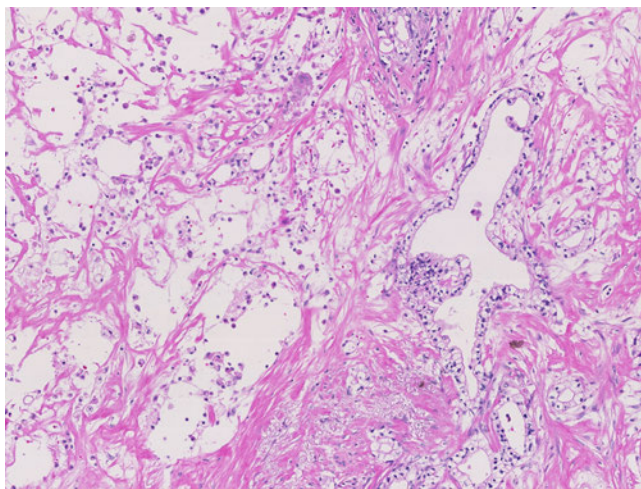


図 144. 癌の消失に対する宿主の組織反応

癌細胞が消失した後と考えられる組織欠損部（左半分）に，少数の炎症性細胞浸潤が浮遊している。

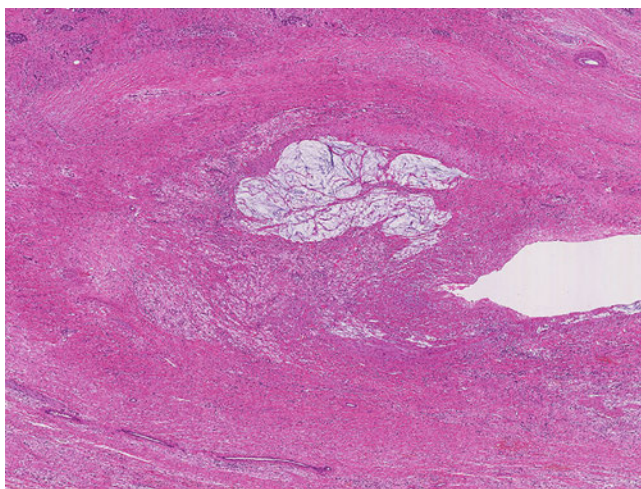


図 145. 癌の消失に対する宿主の組織反応

門脈内膜内に線維化と癌細胞を伴わない粘液プールを認める。

組織学的治療効果判定例（Grade 2）

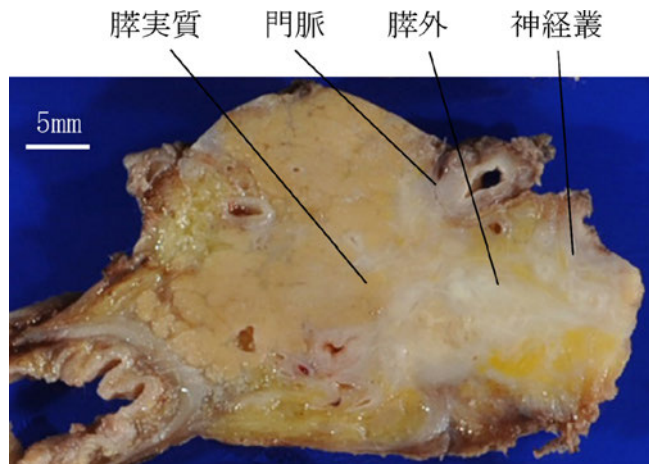


図 146. 放射線化学療法後の膵癌（肉眼像）

膵鉤部を主座として，門脈壁ならびに神経叢を巻き込む腫瘍を認める。

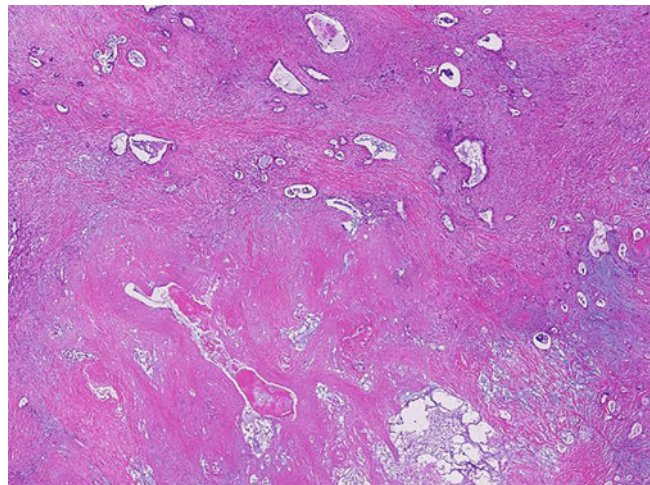


図 147. 膵実質内部（弱拡大）

凝固壊死部（下半分）に接して，viable な腺癌組織（上半分）が認められる。領域性をもった虚血性変化と考えられるような凝固壊死は，治療による効果とは直ちには判断しがたい。

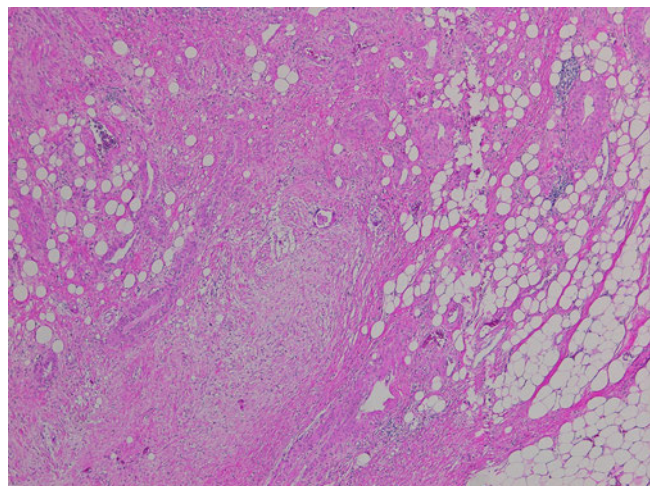


図 148. 膵外組織（弱拡大）

広汎な線維化巣に疎らに癌細胞や癌腺管が認められる。

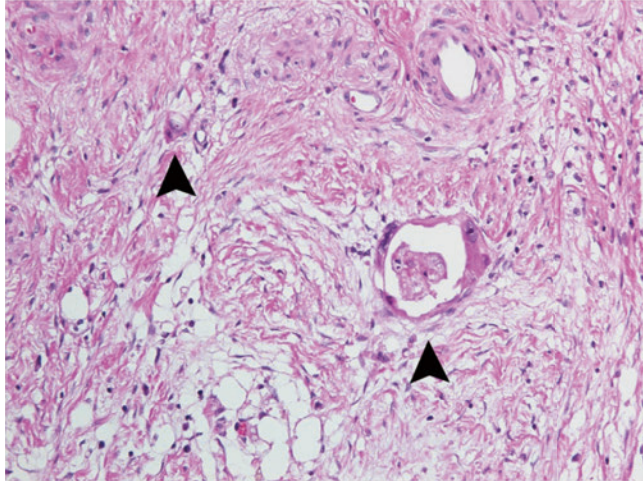


図 149. 腺外組織（強拡大）

疎な線維化と炎症性細胞浸潤を背景として、少数の癌細胞（矢頭）が疎らに認められる。

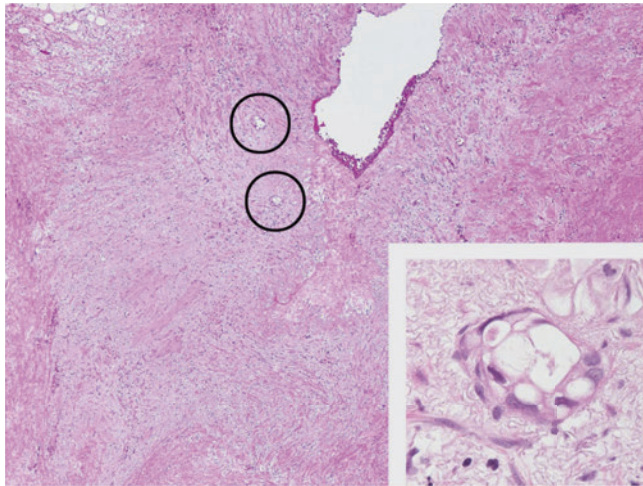


図 150. 門脈壁（弱拡大）

中膜の消失した線維化巣内に癌細胞（円内，inset）が少数散見される。

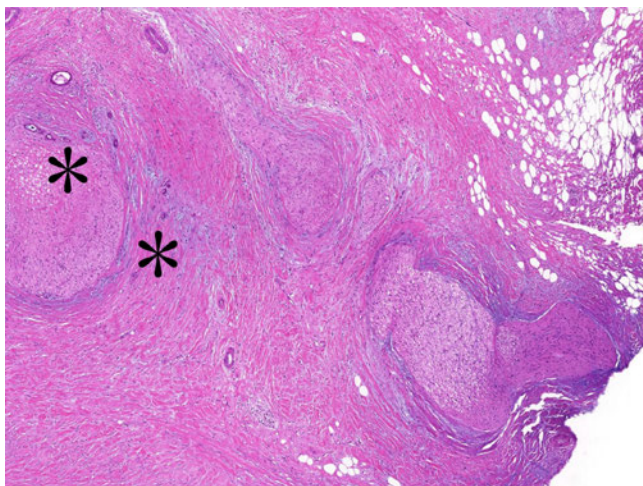


図 151. 神経叢（弱拡大）

神経叢に高度の線維化がみられ、神経叢浸潤が高度あったことが示唆されるが、治療後組織では少数の癌腺管（*）が散見されるのみ。

付. TNM 分類 (UICC) 第7版 (2009)

膵臓 (ICD-O C25)

分類規約

本分類は膵臓外分泌腺の癌にのみ適用する。組織学的確証がなければならない。

以下はT, N, M各分類評価のための診断法である：

T分類 身体的検査, 画像診断, および／または手術所見

N分類 身体的検査, 画像診断, および／または手術所見

M分類 身体的検査, 画像診断, および／または手術所見

解剖学的亜部位

1. 膵頭部¹ (C25.0)

2. 膵体部² (C25.1)

3. 膵尾部³ (C25.2)

注：1. 膵頭部の腫瘍は上腸間膜静脈の左縁より右に生じたものである。鉤状突起は頭部の一部とする。

2. 体部の腫瘍は上腸間膜静脈左縁と大動脈の左縁の間に生じたものである。

3. 尾部の腫瘍は大動脈左縁と脾門部の間に生じたものである。

所属リンパ節

所属リンパ節は膵周囲リンパ節で、次の通り細分類される：

上方 膵頭部および膵体部上方のリンパ節

下方 膵頭部および膵体部下方のリンパ節

前方 前膵頭十二指腸, 幽門 (膵頭部の腫瘍にのみ適用する), および近位上腸間膜動脈より前方のリンパ節

後方 後膵頭十二指腸, 総胆管, および近位上腸間膜動脈より後方のリンパ節

脾側 脾門部および膵尾部のリンパ節 (膵体部と膵尾部の腫瘍にのみ適用する)

腹腔動脈側 (膵頭部の腫瘍にのみ適用する)

TNM 臨床分類

T－原発腫瘍

- TX 原発腫瘍の評価が不可能
- T0 原発腫瘍を認めない
- Tis 上皮内癌
- T1 膵臓内に限局する，最大径が2cm以下の腫瘍
- T2 膵臓内に限局する，最大径が2cmをこえる腫瘍
- T3 膵臓外に進展するが，腹腔動脈幹または上腸間膜動脈に浸潤を伴わない腫瘍
- T4 腹腔動脈幹または上腸間膜動脈に浸潤する腫瘍

N－所属リンパ節

- NX 所属リンパ節転移の評価が不可能
- N0 所属リンパ節転移なし
- N1 所属リンパ節転移あり

M－遠隔転移

- MX 遠隔転移の評価が不可能
- M0 遠隔転移なし
- M1 遠隔転移あり

pTNM 病理学的分類

pT, pN, pM 各分類はT, N, M各分類に準ずる。

pN0と判定するには，所属リンパ節郭清で12個以上のリンパ節を組織学的に検索する。通常の検索個数を満たしていなくても，すべてが転移陰性の場合，pN0に分類する。

病理組織学的分化度

G－病理組織学的分化度

- GX 分化度の評価が不可能
- G1 高分化
- G2 中分化
- G3 低分化
- G4 未分化

R分類

治療後の遺残腫瘍の有無は R記号で記述する。R分類の定義はすべての消化器系腫瘍に適用する。

- RX 遺残腫瘍の有無についての評価が不可能
- R0 遺残腫瘍なし
- R1 顕微鏡的遺残腫瘍あり
- R2 肉眼的遺残腫瘍あり

病期分類

0 期	Tis	N0	M0
IA 期	T1	N0	M0
IB 期	T2	N0	M0
IIA 期	T3	N0	M0
IIB 期	T1	N1	M0
	T2	N1	M0
	T3	N1	M0
III 期	T4	Nに関係なく	M0
IV 期	T, Nに関係なく		M1

要約

膵臓	
T1	膵内に限局 ≤ 2cm
T2	膵内に限局 > 2cm
T3	膵外に進展
T4	腹腔動脈幹または上腸間膜動脈に浸潤
N1	所属リンパ節転移

UICC : TNM 悪性腫瘍の分類 (第7版). L. H. Sobin / Ch. Wittekind 編, 2009 日本版 (金原出版) より抜粋